



IN HET OOG SPRINGENDE AANDOENINGEN

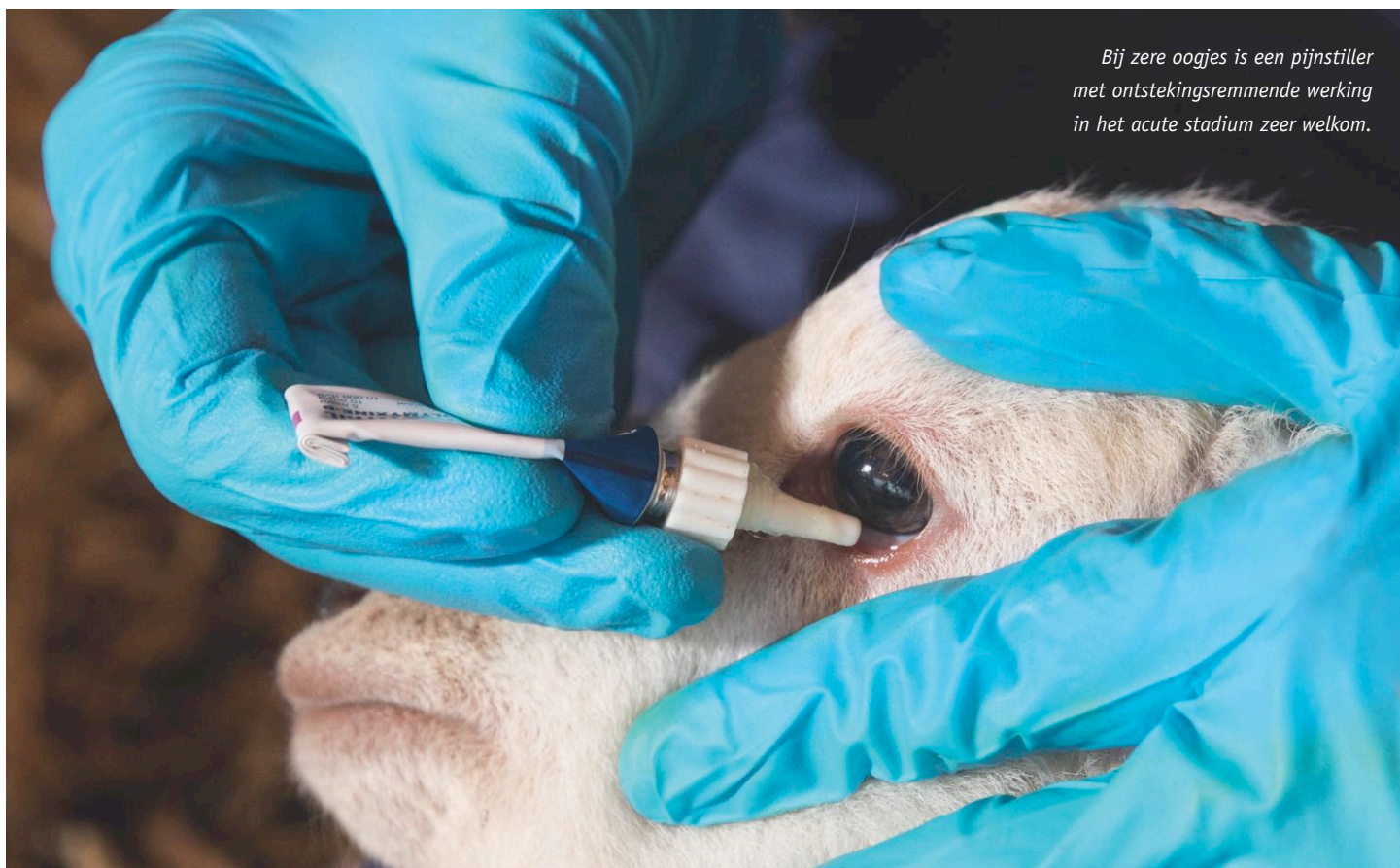


In de diergeneeskunde wordt de term 'in het oog springende klinische afwijkingen' gebruikt voor opvallende, met het blote oog niet te missen afwijkingen. Hiervoor heb je geen meet- of luisterapparatuur, vergrootglas of test nodig. Zere oogjes, officieel keratoconjunctivitis, is letterlijk en figuurlijk zo'n in het oog springende aandoening, met bind- en hoornvliesontsteking als belangrijk kenmerk. Behandeling begint vaak met een goede dosis *tender loving care*.

Zere oogjes kan veroorzaakt worden door irritatie door een haartje, stofje, strootje of grasaar. Ook een naar binnen krullend ooglid (entropion) geeft zere oogjes, met name bij pasgeboren lammeren. Knippen, knijpen en traanogen, vaak met een troebel of wit oog, zijn kenmerkende tekenen. Irritatie aan de ogen is zeer pijnlijk en kan tot vochtophoping en zwelling van het hoornvlies leiden waardoor het schaap of de geit tijdelijk blind raakt aan het zere oogje. In combinatie met lichtschuwheid levert oogirritatie een serieus welzijnsprobleem op.

Bacteriële boosdoeners

Oogirritatie kan in sommige gevallen verergeren doordat bacteriën zich ermee gaan bemoeien. Dan kan ook overdracht naar andere dieren plaatsvinden. Bijvoorbeeld door direct contact wanneer dieren dicht op elkaar worden gehouden, maar ook vliegen kunnen de bacteriën verspreiden. Voorbeelden van boosdoeners zijn: *Mycoplasma conjunctivae*, *Moraxella (Branhamella) ovis*, *Listeria monocytogenes* en *Chlamydia*-soorten. *Mycoplasma conjunctivae* is in Nederland de meest voorkomende oorzaak bij schapen. *Moraxella (Branhamella) ovis* is veelal een normale bewoner van het oogslimvlies, maar kan bij een beschadiging van het hoornvlies een nare, zwerende oogontsteking veroorzaken. *Listeria monocytogenes* en *Chlamydia*-soorten (*pecorum*, *psitacci* of *abortus*) kennen we van andere, opvallendere aandoeningen. Maar zowel listeria als chlamydia kan ook zere oogjes geven. Bind- en hoornvliesontsteking kunnen ook optreden bij andere aandoeningen, met name bij virale ziekten.



Bij zere oogjes is een pijnstiller met ontstekingsremmende werking in het acute stadium zeer welkom.

Een exacte oorzaak van zere oogjes vaststellen valt vaak niet mee. Helaas is diagnostiek van genoemde bacteriën lastig. Ze laten zich, zelfs op speciale bodems, niet makkelijk kweken. Afweerstoffen testen geeft ook geen volledige duidelijkheid omdat er in de acute fase nog niet voldoende afweerstoffen zijn om aan te tonen. In een later stadium kun je niet meer bewijzen dat afweerstoffen die je dan aantreft met de meest recente infectie te maken hebben. Jonge lammeren kunnen bovendien nog afweerstoffen hebben die ze van de moeder via de biest hebben opgenomen.

TLC-behandeling

Een goede dosis TLC, *tender loving care*, is op zijn plaats. Worden de zere oogjes veroorzaakt door een haartje, stofje, stro of grasaar, dan biedt verwijdering hiervan soelaas. Als naar binnen krullende oogleden (entropion) gecorrigeerd worden, verdwijnen de problemen zonder restverschijnselen. In het acute stadium is een pijnstiller met ontstekingsremmende werking zeer welkom. Schapen die tijdelijk blind zijn kunnen het best binnen gehouden worden in verband met lichtschuwheid. Bovendien kunnen ze dan gemakkelijk bij voer en water. Haal ze ook uit weides met sloten om verdrinken te voorkomen.

Daarnaast vormt vliegenbestrijding een belangrijk onderdeel van de aanpak van zere oogjes.

Uw dierenarts kan het formularium schapen raadplegen. Dit document is opgesteld onder auspiciën van de Koninklijke Nederlandse Maatschappij voor Diergeneeskunde (KNMvD) en geeft richtlijnen voor antibioticagebruik, rekening houdend met de wettelijke kaders om antibiotica zo rationeel mogelijk in te zetten. Voor keratoconjunctivitis geldt dat de meeste dieren in een aantal weken zonder restverschijnselen genezen, ook zonder antibiotica toe te passen. Bij behandeling met antibiotica krijg je geen volledige immuniteitsopbouw, en dat vergroot de kans op symptoomloze dragers. Deze dieren lijken genezen, maar kunnen de kiem nog maanden bij zich dragen en continu andere dieren besmetten. In grote koppels met veel aangetaste schapen zijn therapieën praktisch niet uitvoerbaar én niet nodig. Bij het toepassen van antibiotica komt de aandoening, zeker in grotere koppels, vaak terug. Aangeraden wordt om niet te behandelen en natuurlijk herstel af te wachten. Het advies om niet te behandelen vergt vaak veel overredingskracht en vertrouwen. Zeker als de aandoening ernstig is, gaat je dit als houder aan het hart.