

CASUS UIT DE PRAKTIJK

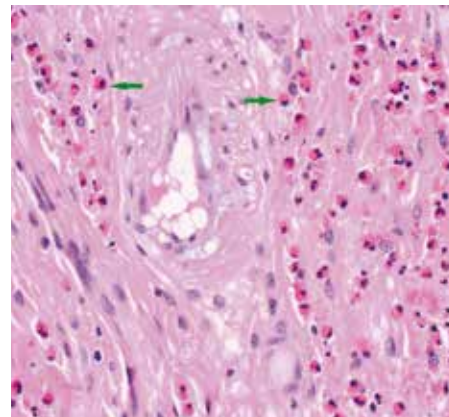
Sectie geeft duidelijkheid

Op de afdeling pathologie van GD wordt onder andere deskundig onderzoek gedaan onder de microscoop naar afwijkingen in uitstrijkjes en weefselmonsters, maar er wordt ook sectie verricht op het lichaam van dieren naar de oorzaak van overlijden. Afgelopen oktober werd een paard ter sectie aangeboden. Het paard van 17 jaar stond al enige tijd bij haar eigenaar van haar pensioen te genieten en had, tot het dier op een ochtend liggend in de stal werd gevonden, geen klachten. Omdat er gedacht werd aan atypische myopathie nam de dierenarts bloed af. Hierin bleken echter de spierwaardes niet verhoogd. Nog voordat de dierenarts was teruggekeerd, overleed het paard.

In overleg werd besloten het paard bij GD te laten onderzoeken, omdat de eigenaar graag een antwoord wilde op de vraag hoe dit zo plotseling kon gebeuren. Bij sectie bleek het paard overleden te zijn aan een acute buikvliesontsteking door een scheur in de dunne darm. Deze scheur was niet spontaan ontstaan. In de wand van de dunne darm was, op ongeveer 50

centimeter vanaf de maag, onder de microscoop een ringvormige vernauwing zichtbaar die veroorzaakt bleek te zijn door een eosinofiele enteritis (darmontsteking). Deze ontsteking kenmerkt zich onder andere door de aanwezigheid van veel eosinofiele ontstekingscellen, maar waardoor die veroorzaakt wordt, weet men helaas niet. In dit geval zorgde het ontstekingsproces ervoor dat de darminhoud niet makkelijk kon passeren waardoor de dunne darm langzaam maar zeker steeds wijder werd. In deze verwijde, dunnere darmwand is een zwakke plek en een scheur ontstaan. Lekkage van darminhoud naar de buikholte heeft vervolgens voor de acute heftige buikvliesontsteking en het plotselinge overlijden van het paard gezorgd.

Deze vorm van enteritis, waarbij de passage in de dunne darm belemmerd wordt, komt slechts zelden voor en wordt meestal gekenmerkt door herhaalde koliekaanvallen. Bij dit paard zijn echter geen verschijnselen van koliek opgemerkt. Voor de eigenaar en de dierenarts gaf de



Een stukje darmweefsel onder de microscoop. De groene pijltjes duiden eosinofiele ontstekingscellen aan, die in gezond darmweefsel niet aanwezig horen te zijn.

bijzondere sectie-uitslag desondanks wel een bevredigend antwoord op de vraag waarom het paard zo plotseling overleden was en daarnaast de geruststelling dat zij op het moment dat zij de problemen van het paard ontdekten, daar niets meer aan hadden kunnen veranderen.

KLINISCHE AVONDEN PAARD

Reserveer alvast in uw agenda: de Klinische Avonden Paard 2017. Voor deze avonden hebben we weer een aantal inspirerende internationale sprekers gevonden. Drs. Esmee Smiet zal een betoog houden met als titel 'Wat te doen & wat te laten met een ziek veulen in de eerstelijnspraktijk?' Dr. Andrea Ellis geeft inzichten over voeding met haar lezing 'Nutritional Management of PPID and EMS horses'. Tot slot geeft Carolien Staal u handvatten om uw praktijk met weinig budget zichtbaarder maken bij klanten. Op 7 februari zijn we bij Epplejeck in Drachten, op 8 februari bij Dressuurstal van Baalen in Brakel en op 9 februari bij Stal Roelofsen in Raalte. Inschrijven voor de Klinische Avonden Paard 2017 kan via lcovet.nl.

SAMEN WERKEN AAN DIERGEZONDHEID

Samen werken aan diergezondheid. Dat is het motto van GD. Daarom zijn bij de sector paard internist Linda van den Wollenberg, toxicoloog Guillaume Counotte, viroloog Kees van Maanen en accountmanager Emiel Schiphorst bereikbaar voor praktici. U kunt bellen met vragen over paardengezondheid, interpretatie van uitslagen en in te zetten onderzoeken. Zij kunnen u ook informeren over nieuwe testen, pakketten en andere actuele zaken. Meer informatie vindt u op www.gddiergezondheid.nl, of bel 0900-1770 (optie 5).



Linda van den Wollenberg, internist



Guillaume Counotte, toxicoloog



Kees van Maanen, viroloog



Emiel Schiphorst, accountmanager