



Aan de hand van voorbeelden uit hun dagelijkse praktijk schrijven drie dierenartsen over diergezondheid in de vleesveehouderij. Om en om beschrijven John Campe, Piet De Meuter en René Bemers maandelijks vastgestelde ziektebeelden, uitgevoerde behandelingen en/of mogelijke preventie maatregelen.

Natuurlijk proces heelt wond van de baarmoeder

Scheur in de baarmoeder

Een klant vroeg mij in de winterperiode om te komen kijken naar een zieke dikbilkoe. Het dier was ongeveer veertien dagen voor kalven en gaf geen fitte indruk. De koe stond er treurig bij, ze had lichte koorts en had een opgetrokken buik en een dof blik.

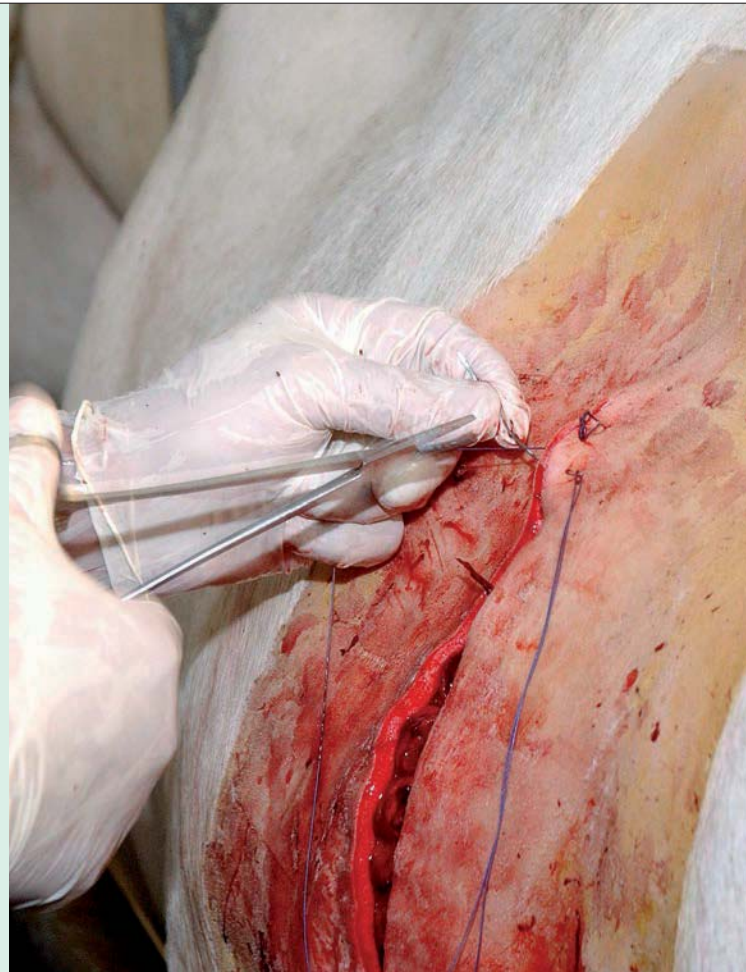Rectaal onderzoek is bij dieren aan het einde van de dracht moeilijk door de ruim bemeten baarmoeder in de buikholtte. Omdat veel signalen in de richting van een buikvliesontsteking wezen, dacht ik aan scherp in de buik. Daarop besloot ik het dier vier tot vijf dagen in de buik te behandelen en schoot ik haar een magneet op.

Na die behandeling was de toestand van het dier nog niet echt verbeterd, maar wel stabiel. Omdat een scheur in de baarmoeder een gelijkaardig klachtenpatroon oplevert, verwittigde ik de veehouder om het dier goed in de gaten te houden wanneer het moment van afkalven naderde, zodat vroegtijdig kon worden ingegrepen.


Enkele dagen later werd ik gevraagd om een keizersnede uit te voeren op de desbetreffende koe. De veehouder had me al vroeg benaderd en er werd een gezond kalf geboren.

Bij de inspectie van de baarmoeder was een letsel te zien. Het ging om een scheur in de baarmoederwand omgeven door bindweefsel- en fibrineslierten. Omdat de scheur al verregaand was omsloten, besloot ik om niet verder in te grijpen en een beroep te doen op de herstelcapaciteit van het dier. De keizersnede werd verder afgerond.

Het dier herstelde vlot. Omwille van de vergrote kans op complicaties is in samenspraak met de veehouder besloten om de koe niet meer drachtig te maken.



De encyclopedie **buikvliesontsteking of peritonitis**



Peritonitis of een algehele buikvliesontsteking is een ontstekingsreactie van de buikwand. Elk orgaan in de buik kan een ontstekingsreactie tot stand brengen.

Een buikvliesontsteking of peritonitis is een complicatie die soms wel eens kan gebeuren na een keizersnede. Dat is echter niet altijd het geval. Het kan bijvoorbeeld ook het gevolg zijn van een le-

verabces, maag- of darmzweren, een perforatie van de pens door een scherp voorwerp of ook een scheur in de baarmoeder.

Veel koeien die een kleine perforatie of scheur in de pens of de baarmoeder hebben, kunnen uit zichzelf weer herstellen. Enkel ernstige perforaties of scheuren kennen uiteindelijk een fatale afloop.

Ook een scheur of gat in de baarmoeder kent vaak een fatale afloop voor koe en/of kalf. In dit geval ging het om een kleine scheur met lekkage naar de buikholtte, die wel uit zichzelf kon genezen.