



Aan de hand van voorbeelden uit hun dagelijkse praktijk schrijven vier dierenartsen over diergezondheid in de vleesveehouderij. Om en om beschrijven John Campe, Piet De Meuter, Thomas Raeymaekers en René Bemers maandelijks vastgestelde ziektebeelden, uitgevoerde behandelingen en/of mogelijke preventiemaatregelen.

Ondanks conditie en gewicht toch herstel na gipsverband

Fractuur beenpijp


Een van mijn klanten had afgelopen zomer zijn dekstier moeten opruimen wegens onvruchtbaarheid. Hij kreeg de kans om een mooie en erg vitale blonde d'Aquitainestier aan te kopen. De zware stier was al negen jaar oud en had een gewicht van meer dan duizend kilo.

Toen de stier ongeveer een maand in de kudde liep, toonde hij aan één achterpoot een lichte steunbeenkreupelheid. Omdat hij niet te erg leek te manken en omdat de stier niet zo vlot hanteerbaar was, besloten we in onderling overleg om nog even af te wachten.

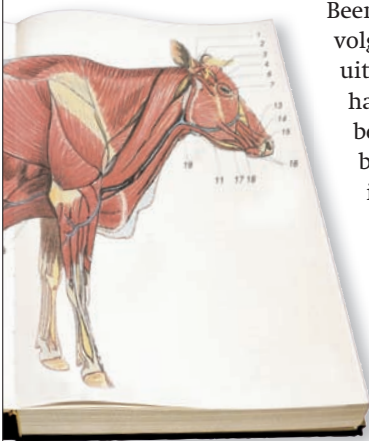
Drie dagen later kreeg ik de stier opnieuw te zien. Hij was inmiddels zwaar fractuurmank geworden. De stier kon zich nog amper verplaatsen.

Nadat ik hem had verdoofd met een verdovingspistool, werd hij in een box opgesteld. Een röntgenfoto toonde een zware breuklijn aan, in de lengterichting van de beenpijp. De fractuur liep niet door het gewricht. Gezien de leeftijd, de conditie en het gewicht van het dier en daardoor de slechte prognose, adviseerde ik de veehouder om het dier af te voeren. Mijn klant was echter zo enthousiast over deze blonde d'Aquitainestier dat hij erop aandrong om het er toch op te wagen.

Daarom heb ik de stier omgelegd en voor een vijftal weken stevig ingegipst. In het begin stapte het dier moeizaam. Enige tijd later was zichtbaar dat het dier opnieuw durfde te steunen op de aangetaste poot. Toen het gipsverband vijf weken later van het been werd afgehaald, leek de fractuur geheeld. Intussen loopt de stier weer in de kudde en neemt zijn taak als dekstier weer op.



De encyclopedie **fractuur of beenbreuk**



Beenbreuken zijn meestal een gevolg van trauma, zoals beknelling, uitglijden en neerkomen op een harde ondergrond of plotse draai-bewegingen. Sommige beenbreuken bevinden zich midden in het been, andere aan de rand. Een been kan bovendien op verschillende manieren breken. Mogelijkheden zijn een barst in het been of een losgeslagen schilfer. Vaak is een fractuur totaal. Een röntgenfoto maakt de diagnose sluitend.

De prognose op genezing hangt af van diverse factoren, zoals plaats van de fractuur, leeftijd en gewicht van het dier en complicaties, zoals open fracturen met wondinfectie of bijvoorbeeld beschadigde zenuwen, bloedvaten en spieren. De beenderen groeien alleen maar aan elkaar bij immobilisatie van de breuk. In de praktijk betekent het dat de twee aanpalende gewrichten stabiel worden gehouden door een gipsverband, waardoor er geen beweging in de breuk mogelijk is. Dit is enkel mogelijk bij fracturen onder de hak (achterbeen) of onder de carpus (voorbeen). Na ingipsen is het belangrijk om te controleren of de dieren geen drukwonden krijgen en het gips goed blijft zitten. Bij snelgroeiende, jonge dieren moet het gips na twee weken ververs worden, bij oudere dieren volstaat het om het gips vier tot zes weken te laten zitten.