

## MKZ en Bluetongue: Verschillen en overeenkomsten

*Denk aan beide in de differentiaal diagnose!*

Op dit moment, augustus 2007, is op veel bedrijven sprake van problemen als gevolg van bluetongue met duidelijke klinische verschijnselen bij zowel schapen als runderen. Dit jaar geeft bluetongue - naast veel zieke schapen en schapensterfte - ook op rundveebedrijven meer ziektebeelden, het aantal zieke koeien kan oplopen tot 10%.

De recente mond-en-klauwzeer (MKZ) uitbraak in het Verenigd Koninkrijk is een reden om u te vragen bij klinische onderzoek extra alert te zijn op MKZ verschijnselen, vooral in een endemisch Bluetongue besmet gebied. Speciaal bij runderen kunnen de klinische verschijnselen van bluetongue en MKZ in bepaalde stadia van de infectie op elkaar lijken.

### *Pathogenese bluetongue*

Bij deze virusinfectie raken de cellen van bloedvatwanden geïnfecteerd. De necrose van cellen resulteert in stuwings- en oedeem. In een later stadium kunnen door zuurstofgebrek cyanotische plekken en leasies in de bek en neus(spiegel) optreden. Deze leasies kunnen lijken op oude MKZ leasies. Doordat de ziekte wordt overgebracht door knutten, treedt geen snelle verspreiding binnen de koppel op.

### *Pathogenese MKZ*

Het MKZ virus vermeerdert vooral in de epitheelcellen van meerlagig verhoord plaveiselepitheel. Door celsterfte in de epitheellaag net boven het stratum basale treedt blaarvorming op. Doordat de ziekte wordt overgebracht door onderling contact, treedt snelle verspreiding binnen de koppel op.

### *Schaap/Geit en MKZ*

Bij MKZ zijn de klinische verschijnselen afhankelijk van het virustype. De expressie van een bepaald virustype kan ook verschillen per diersoort. In de MKZ uitbraak van 2001 vertoonden schapen nauwelijks klinische verschijnselen, terwijl in dezelfde uitbraak runderen en in ons land geiten zeer duidelijke klinische verschijnselen vertoonden. Uit gegevens uit het Verenigd Koninkrijk in 2001 is bekend dat abortus van drachtige schapen het enige duidelijke verschijnsel bij schapen is geweest. Toch moet men ook bij schapen net zo alert zijn op klinische verschijnselen als bij rund of geit.

Het is van groot belang dat de clinicus op basis van de symptomen aangeeft welke van de twee infecties het meest waarschijnlijk is. Hoewel het in het laboratorium mogelijk is monsters op beide ziekten te onderzoeken, is het voor een veehouder en de sector vervelend als er een verdenking MKZ op een bedrijf komt te liggen. Voor de sector is het aan de andere kant van het grootste belang een eventuele MKZ infectie zo snel mogelijk op te sporen en het is daarom belangrijk dat wordt voorkomen dat deze eventuele MKZ infectie wordt afgedaan als bluetongue infectie. Onderstaande tabel brengt de klinische symptomen van beide ziekten in beeld en is bedoeld om u te helpen bij de waarschijnlijkheidsdiagnose.

***Bij een bluetongue verdenking tijdens het onderzoek MKZ in de differentiaal diagnose niet vergeten.***

### **Bronvermelding foto's**



MKZ: CIDC-Lelystad en Crown copyright 1986





Bluetongue: copyright GD, Evert van Leeuwen (dap 't Wijdse land) en Caroline Huetink (dap 't Leijdal)




### **Auteurs**

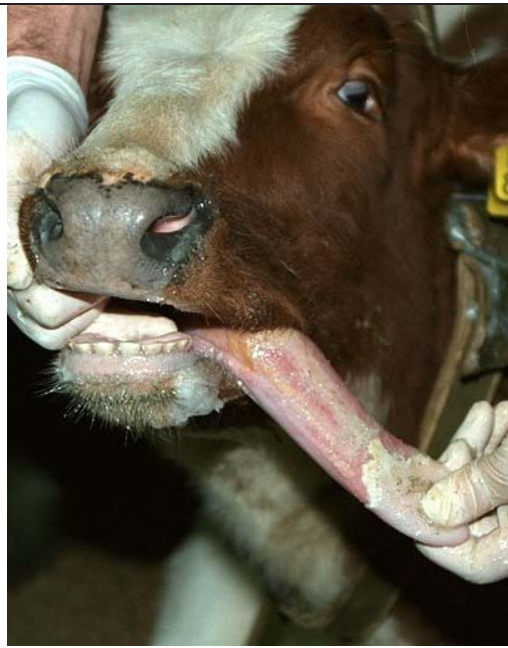Daan Dercksen, Joost Snoep en Linda van Wuijckhuise (GD) en Aldo Dekker (CIDC)

**Tabel1: Verschillen en overeenkomsten in klinische verschijnselen tussen MKZ en Bluetongue bij het rund**

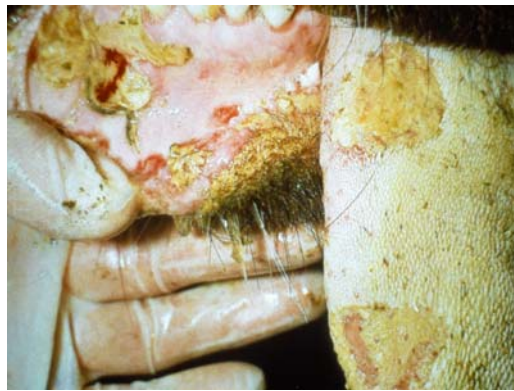	<b>Mond en klauwzeer bij rund</b>	<b>Bluetongue bij rund</b>
Algemeen	Vrijwel alle dieren worden binnen korte tijd ziek. Dieren zijn lusteloos	Meestal vertoont slechts een enkel rund verschijnselen. Bij een mild verloop verdwijnen de verschijnselen na enkele dagen.
Sterfte	Mogelijk sterfte bij (zeer) jonge kalveren t.g.v. hartspier degeneratie 	Bij runderen treedt bijna nooit sterfte op in tegenstelling tot bij het schaap
Koorts	Korte heftige koortspiek 40°-41°C, vaak slechts 1 dag, max. 3 dagen	Koorts is langer aanwezig, maar meestal niet boven 40° C en soms fluctuerend
Melkproductie	Abrupte en forse daling van de produktie bij vaak meerdere dieren	Melkproductiedaling van koppel niet opvallent, enkel (aangetast dier) kan een daling vertonen
Eetlust	Afgenomen eetlust, het voer blijft liggen. Vaak tengevolge van blaren in de bek. Er worden soms wel loze kauwbewegingen waargenomen	Alleen bij aangetaste dieren een mindere voeropname
Smakken	Duidelijk aanwezig en hoorbaar in een stille stal 	Niet waargenomen.
Speekselen	Door pijn bij slikken als gevolg van	Speekselvloed wordt weinig

	<p>blaren, vaak een plas voor het dier zichtbaar</p> 	<p>waargenomen, soms wat schuimvorming. Wel nattige lippen.</p>
<p>Tanden knarsen</p>	<p>Ja</p>	<p>Niet waargenomen</p>
<p>Neusspiegel</p>	<p>Op de neusspiegel worden normaal geen blaren/laesies waargenomen</p>	<p>Ontstoken slijmvliezen van neus, ulcera op de neusspiegel</p>  <p><small>Copyright GD Deventer</small></p>
<p>Neusuitvloeiing</p>	<p>Neusuitvloeiing (eerste dag sereus daarna mucopurulent).</p> 	<p>Stinkende neus uitvloeiing</p> 

<p>Tong, verhemelte, tandvlees, wang en lippen</p>	<p>Blaren op de tong in gebied van tongpunt tot de wrong, aan binnenkant van lippen, rondom tanden en op de tandeloze rand.</p>  <p>De blaren gaan na één tot drie dagen open, waardoor er vochtige pijnlijke, scherp omschreven, rauw-rode erosies ontstaan.</p> 	<p>Alleen bij het enkele aangetaste rund hyperaemie van orale mucosa en oedeem van de lippen. Soms ulcera op de tong en tandeloze rand. Beeld lijkt meer op mucosal disease beeld van BVD infectie. Stinken uit de bek.</p> 
--	---	---

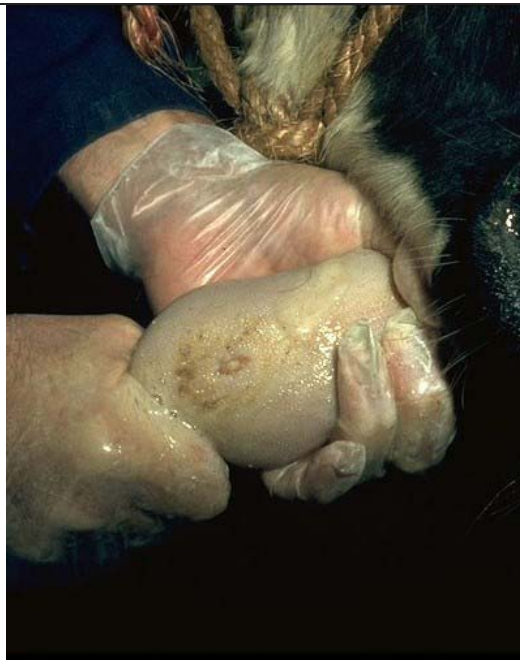

Na enkele dagen gaan deze vooral in de bek al regenereren en wordt de laesie minder scherp omschreven. In eerste instantie wordt de laesie dof, soms wat geel door invulling met fibrine.



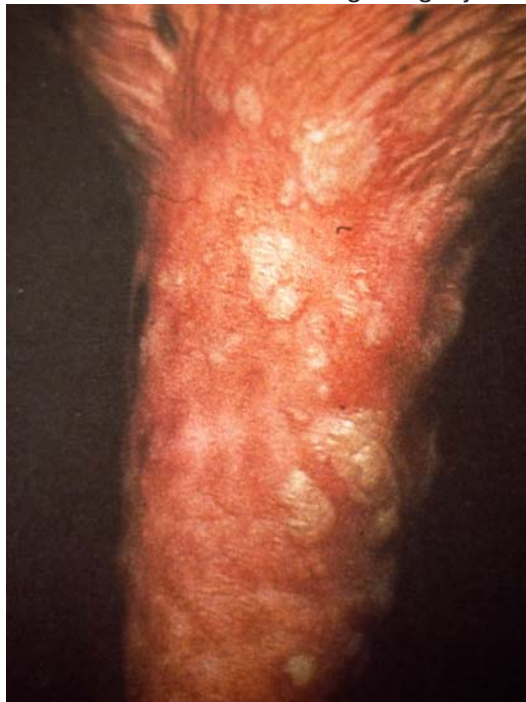Na zeven tot tien dagen wordt de laesie wit door bindweefselvorming. Er wordt littekenweefsel gevormd, waarbij de papillen ontbreken



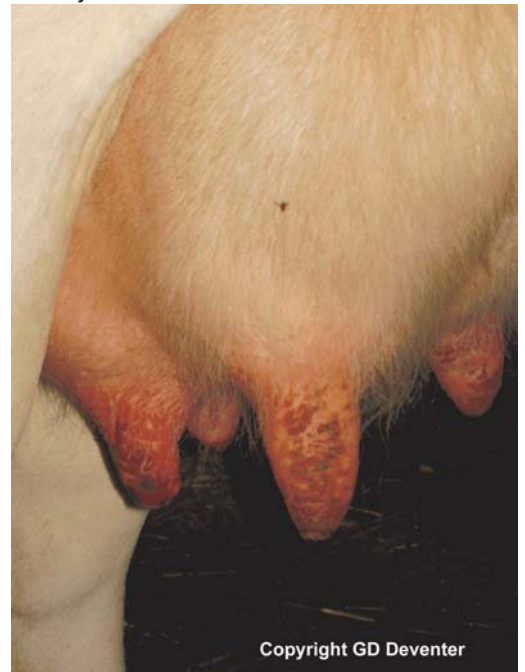


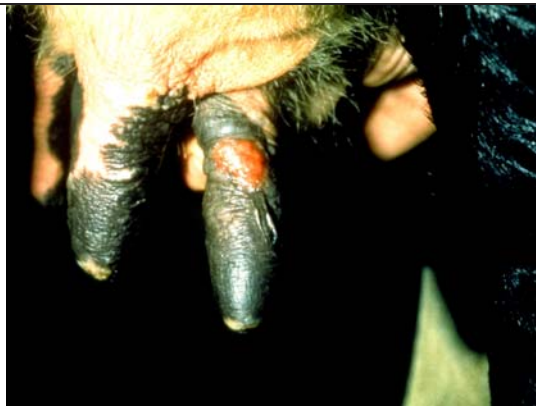Uier en spenen

Aanvankelijk blaren op de spenen, na het doorbreken van de blaren ontstaan korsten. Mastitis kan het gevolg zijn



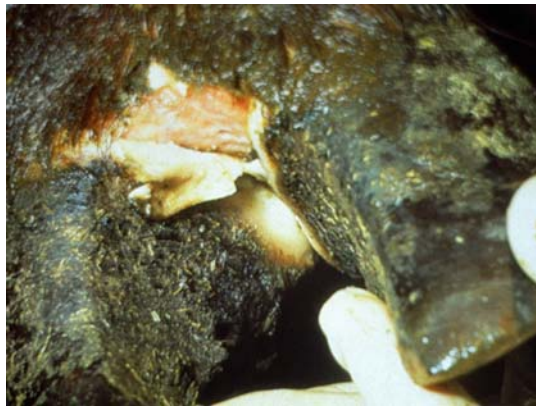Oppervlakkige laesies aan de spenen. Spenen zijn gezwollen (oedeem), gevoelig en er ontstaan pas later korstjes.





Tussenklauwspleet

Blaarvorming. Niet altijd gemakkelijk zichtbaar, breken door. Bij een dikker epitheel breekt de blaar minder snel open in vergelijking tot een blaar in de bek

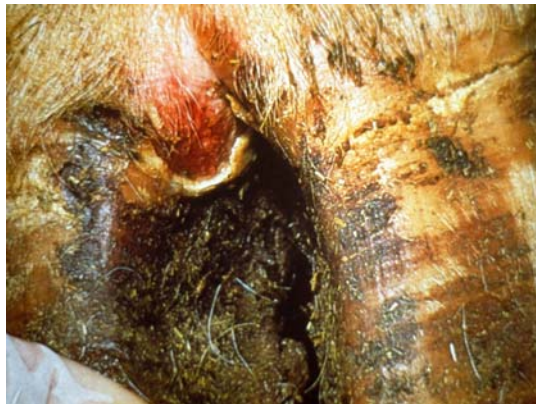

Oedeem van ondervoeten, echter **geen** blaren





Kroonrand

Blaarvorming, niet gemakkelijk zichtbaar, na het doorbreken ontstaan vaak korsten







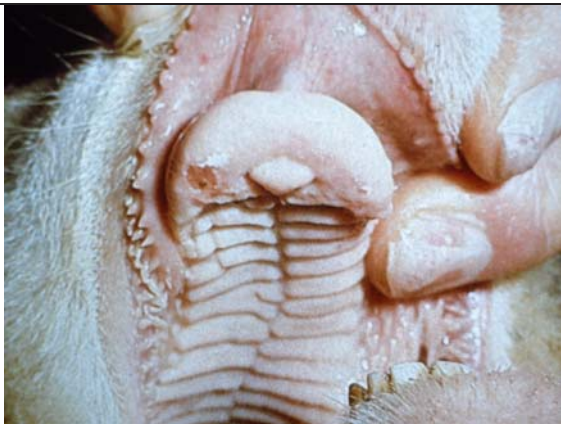
Hyperaemie en oedeem van de kroonrand, pijnlijk, coronitis (kroonrandontsteking). Niet altijd even duidelijk.

		
Kreupelheid	Acute kreupelheid gaat geleidelijk over in chronische kreupelheid	Stijve gang, lijkt op bevangenheid, soms na 30- 60 dagen scheurtjes in klauwen
Gewichtsverlies.	Treedt opvallend snel en ernstig op.	Treedt zelden op en alleen bij aangetaste dieren.
abortus	Kan optreden	Drachtige dieren kunnen verwerpen, tot nu toe bij uitbraak in Nederland niet gezien.
Nerveuze verschijnselen	Eventueel trillen met de onderkaak	Niet waargenomen
ooguitvloeiing	geen symptoom van MKZ	Ooguitvloeiing, eerst sereus later muceus.  Copyright GD Deventer

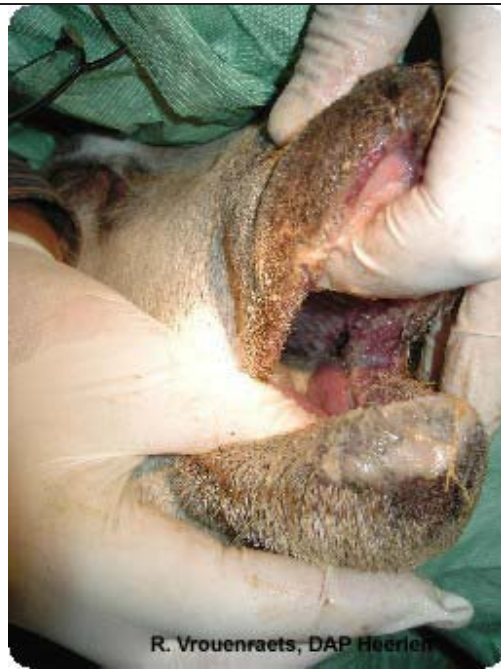

Tabel 2: Klinische verschijnselen van MKZ bij schapen en geiten en bluetongue bij schapen

MKZ bij kleine herkauwers	Bluetongue bij kleine herkauwers
 <p data-bbox="181 701 808 800">2 dagen oude leasies op de tandenloze rand en bovenlip van een schaap. De afgrenzing van de leasies is scherp.</p>	 <p data-bbox="894 764 1406 831">ooi met dikke lippen, leasies op lippen, tandenloze rand, tong en palatum</p>
 <p data-bbox="181 1285 829 1318">2 dagen oude leasies op de tong van een schaap</p>	 <p data-bbox="894 1344 1539 1444">een van de zeldzame gevallen met blauwe necrose plekken op de tong, waar de ziekte haar naam aan ontleent</p>

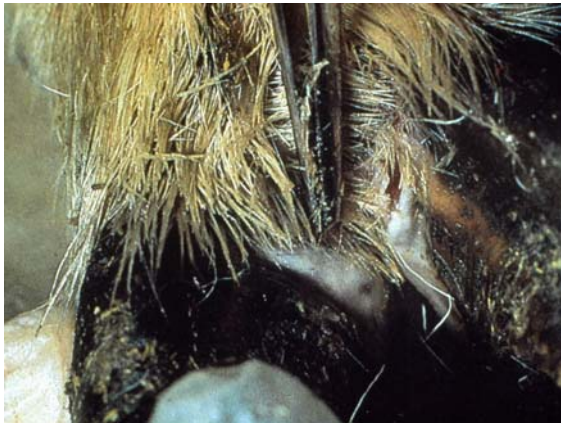

2 dagen oude leasie op de tandenloze rand bij een schaap



R. Vrouwenraets, DAP Heerlen

Een van de weinige gevallen met blauwe slijmvliezen, geel exudaat en dikke natte lippen



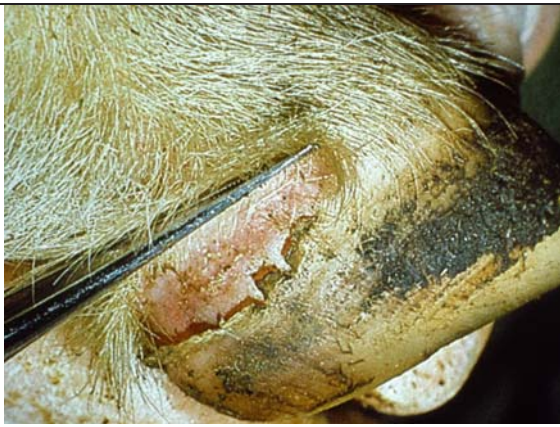Poot van een schaap met 2 dagen oude blaren op de kroonrand, waarvan er al 1 kapot is



Copyright GD Deventer

Het schaap is aan 4 poten kreupel, blijft liefst liggen. Bij overeindzetten staat ze met 4 poten dicht bij elkaar en bolle rug. Ze gaat zo snel mogelijk weer liggen.

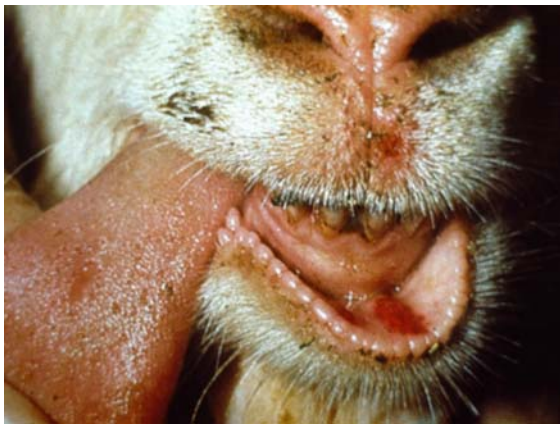



Poot van een schaap met 10 dagen oude leasie, die al weer geheeld is. Let op de ondermijning van de hoorn.



beeld van chronische bluetongue met afgebroken wol



Geit met 2 dagen oude leasies op de tong en boven- en onderlip.



beeld van chronische bluetongue met blijvend verdikte poot en spierverkorting

## Referenties

- Brown, C.C., Meyer, R.F., Olander, H.J., House, C., Mebus, C.A. (1992). A pathogenesis study of foot-and-mouth disease in cattle, using in situ hybridization. Canadian Journal of Veterinary Research **56**(3): 189-193.
- Erasmus, B.J. (1990). Bluetongue Virus. Virus infections of Ruminants. Dinter, Z., Morein, B. Amsterdam, Elsevier science publishers. **3**: 227-237.
- Gailiunas, P. (1968). Microscopic skin lesions in cattle with foot-and-mouth disease. Archiv fur Die Gesamte Virusforschung **25**(2): 188-200.
- MacLachlan, N.J. (1994). The pathogenesis and immunology of bluetongue virus infection of ruminants. Comparative Immunology, Microbiology and Infectious Diseases **17**(3-4): 197-206.
- Mann, J.A., Sellers, R.F. (1990). Foot-and-Mouth Disease Virus. Virus Infections of Ruminants. Dinter, Z., Morein, B. Amsterdam, Elsevier science publishers b.v. **3**: 503-512.