



Aan de hand van praktijkvoorbeelden schrijven drie dierenartsen over ziekten in de melkveehouderij. Dierenarts Toon Meesters uit Roosendaal, Jef Laureys, verbonden aan de Universiteit Gent (en dierenarts te Merelbeke) en Jan Dijkhuizen, werkzaam bij de Graafschap dierenartsen te Vorden, wisselen elkaar af bij een beschrijving van ziektebeeld tot behandeling.

Extreem steile beenstand vaak gelijktijdig bij meerdere dieren

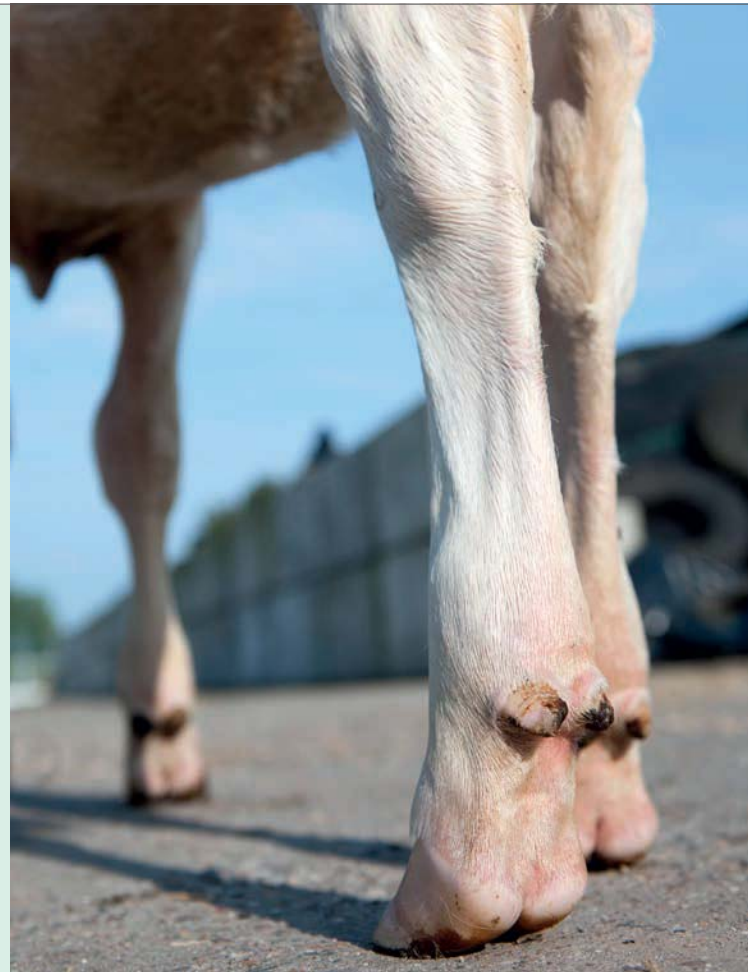
Strekpoot

Een grote snee liep over het dijbeen van de goed gespierde Belgisch-witblauwpink. Tussen twee spierhopen was mijn collega op zoek naar een dikke kabel. Triomfantelijk bracht hij deze uit de diepte naar boven en met een zelf gefabriceerd stroomcircuitje met twee naalden en een batterij prikkelde hij de zenuw op bepaalde plekken om zo de juiste zenuwstrengen te lokaliseren. De klauw wipte op. Een druppel zweet viel. Door bepaalde zenuwbundels gedeeltelijk te klieven, werd de permanente kramp van de dijbeenspieren opgeheven en kon de pink zich na de operatie weer enigszins normaal voortbewegen.

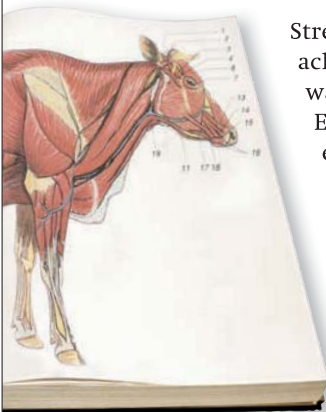
Aan deze casus moest ik terugdenken toen een veehouder me recent vroeg om nog even naar een drachtige pink te kijken aan het einde van een stalronde. 'Ik heb de pink al gespoten voor een dikke hak, maar ik kan niet zeggen dat het iets heeft geholpen.'

Ik liep achter de veehouder aan. 'Misschien zit het wel hoger op', vervolgde hij. Toen hij de pink aanwees, zag ik het gelijk. Het dier had een achterpoot lichtelijk naar achteren gestrekt. De teen raakte nauwelijks de betonnen roosters waar het dier op stond. De hak was bijna verdwenen; een soort kreukelzone in de hakhuid achterlatend. 'Die heeft een strekpoot', zei ik. En ik legde hem uit wat dat betekende.

Op de vraag of dat te behandelen viel, dacht ik aan het dijbeen van de gespierde pink. Ik tuurde rond bij de andere dieren in de groep. Er waren meerdere dieren met een erg steile stand van de benen. Omdat de aandoening erfelijk is, en de andere achterpoot ook vaak meedoet, besloot de veehouder dat dit dier niet voor de bovenstaande operatie in aanmerking kwam.



De encyclopedie **strekpoot**



Strekpoot is een aandoening van de achterpoten. De naam zegt precies wat je in de praktijk ziet.

Een strekpoot openbaart zich vanaf een paar maanden leeftijd. De achillespees wordt permanent aangespannen door verkramping van de spieren. Dit kan zodanig verergeren dat de achterpoot amper de grond raakt. Het lijkt alsof de aangetaste poot korter is dan de andere. Als het dier dan gaat lopen, zwiert

de poot van voor naar achter. De verkramping is pijnlijk voor het dier en meestal is de andere poot in mindere mate aangetast.

Er zijn veestapels waar het vaak voorkomt en meerdere dieren last hebben van een steile beenstand. De hak is soms nauwelijks zichtbaar.

Het lijkt erop of het fokken op de steilere klauwhoek een vervelend neveneffect heeft. Of de strekpoot een uiterste resultante is van dit fokbeleid lijkt waarschijnlijk. Het verband is snel gelegd. In het verleden kwam de aandoening amper voor en het lijkt of het nu steeds vaker te zien is.