



Aan de hand van praktijkvoorbeelden schrijven drie dierenartsen over ziekten in de melkveehouderij. Dierenarts Toon Meesters uit Roosendaal, Jef Laureyns, verbonden aan de Universiteit Gent (en dierenarts te Merelbeke) en Jan Dijkhuizen, werkzaam bij de Graafschap dierenartsen te Vorden, wisselen elkaar af bij een beschrijving van ziektebeeld tot behandeling.

Verroeste spijker oorzaak van manke poot bij pink

Zere tussenklauwspleet

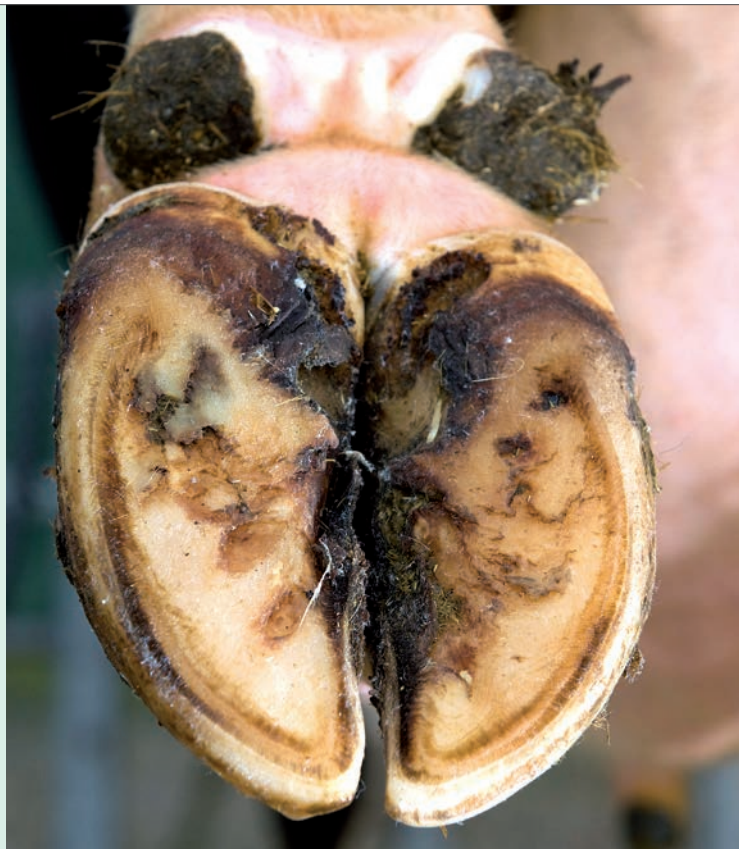Een melkveehouder contacteerde mij voor een pink met een manke poot. Het dier was anderhalf jaar oud en liep samen met een groep andere drachtige pinken in de wei en had al een paar dagen last van de rechterachterpoot.

Bij aankomst kon ik de pink onmiddellijk opmerken in de groep. Het jonge dier was duidelijk kreupel en steunde amper op de rechterachterpoot.

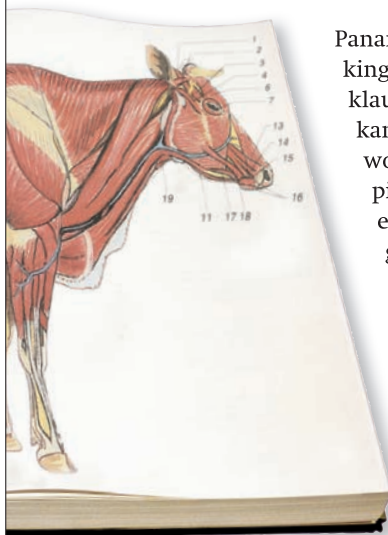
Van korte afstand was te zien dat de huid boven de klauw gezwollen was en rood oogde. Bij nader onderzoek bleek dat de pink een lichaamstemperatuur van 39,8 graden Celsius had. Het dier had dus overduidelijk en zelfs hoge koorts.

Op het eerste gezicht zou je bij deze verschijnselen meteen denken aan panaritium of tussenklauwontsteking, ook wel poldervoet genoemd. Toen de veehouder en ik het dier hadden vastgezet, pakten we de klauw op voor nader onderzoek. Dat gaf meteen een heel ander beeld, het bleek immers niet om tussenklauwontsteking te gaan. In de tussenklauwspleet van de rechterachterpoot zat een grote spijker van een ouderwets model. De spijker stak door de huid, diep in de tussenklauwspleet.

Met veel moeite kon de dikke verroeste spijker verwijderd worden uit de tussenklauwspleet. De wond werd meteen lokaal ontsmet. Omdat de spijker dwars door de huid zat, kreeg het dier vervolgens nog een antibioticum toegediend om verdere infectie van huid en pezen te voorkomen. Na het wegnemen van de spijker is het dier weer vlot hersteld.



De encyclopedie **aandoening tussenklauwspleet**



Panaritium of tussenklauwontsteking is een aandoening aan de klauwen die dieren erg kreupel kan maken. De aandoening wordt gekenmerkt door een typisch ziektebeeld met roodheid en zwelling. De aandoening gaat bovendien ook altijd gepaard met een verhoogde lichaamstemperatuur.

Een behandeling van panaritium of tussenklauwontsteking bestaat uit het toedienen van een antibioticum. Het is belangrijk om bij het vermoeden van een tussen-

klauwontsteking toch nog even de klauw op te tillen en de klauw te controleren alvorens over te gaan tot een behandeling met antibioticum.

In sommige gevallen blijkt echter een andere oorzaak te bestaan voor de roodheid en de zwelling van de tussenklauwspleet. Zo is er soms geen sprake van een infectie, maar veroorzaakt juist een vreemd voorwerp in de tussenklauwspleet zulke symptomen.

Het kan daarbij gaan om bijvoorbeeld houtachtig materiaal, steentjes of metalen voorwerpen. In dat geval volstaat het meestal om het vreemde voorwerp uit de tussenklauwspleet te verwijderen. In het geval van een wond kan lokaal ontsmetten uitkomst bieden.

Kwetsuren als gevolg van vreemde voorwerpen zijn nooit helemaal uit te sluiten. Het is wel belangrijk om vreemde voorwerpen, zoals metaaldraad of bindtouw, zo veel mogelijk op te ruimen om de kans op kwetsuren te voorkomen.