



Aan de hand van voorbeelden uit hun dagelijkse praktijk schrijven drie dierenartsen over diergezondheid in de vleesveehouderij. Om en om beschrijven John Campe, Piet De Meuter en René Bemers maandelijks vastgestelde ziektebeelden, uitgevoerde behandelingen en/of mogelijke preventiemaatregelen.

## Gezond kalf voor voormalig patiënte met darmaandoening

# Herstel darminvaginatie

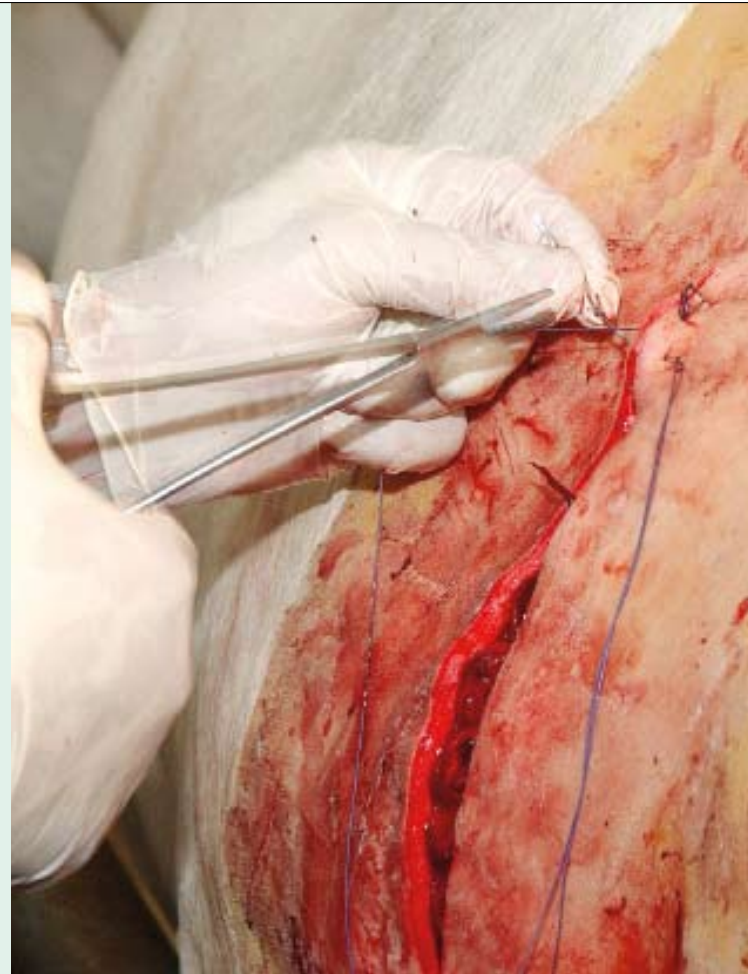
Vorig jaar had ik een vaars van een vleesveehouder uit mijn praktijk geopereerd aan een darminvaginatie. 'Een nok in de darmen', zoals ze bij ons in de streek zeggen. Door de darminvaginatie had het dier geen eetlust en kon het geen mest meer maken.

Na grondig klinisch onderzoek had ik de vaars indertijd geopereerd met behulp van een vlot assisterende boerin. Op het moment van de heelkundige ingreep was het jonge rund drachtig. Helaas kon ze na afloop van de operatie haar vrucht niet behouden; enkele dagen na de operatie aborteerde de vaars.

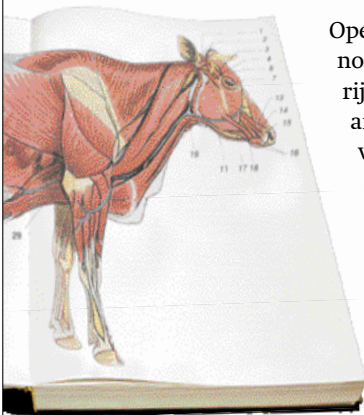
Nadat de baarmoeder weer opgezuiverd was, werd het dier weer geïnsemineerd. Bijna als bij wonder was de vaars direct drachtig. In de loop van de maand december voerde ik een keizersnede uit en schonk de vaars het leven aan een flink levendig kalf.

De nieuwsgierigheid in mij en niet in het minst bij de boerin dwong ons om te zoeken naar mogelijk zichtbare restanten van de operatie die het dier vorig jaar ondergaan had. Nadat we het kalf eruit gehaald hadden, was het een kwestie van de dunne darmen opsporen en het verloop van de darmen na te gaan om zodoende te zoeken naar mogelijke littekens en of vergroeiingen of verklevingen van de darmen.

Na zorgvuldig zoeken vonden we het litteken van de voorbije operatie. Ter hoogte van het litteken zagen we een kleine vernauwing en een lokale vetinfiltratie. Verder was de wond mooi genezen zonder verklevingen. Alles zag er netjes uit. Hopelijk kan dit jonge rund na haar eerste kalf nog tal van gezonde kalveren ter wereld brengen.



## De encyclopedie **Complicaties bij operatie**



Operaties aan de ingewanden zijn nooit zonder risico. Ondanks de rijke ervaring die tal van dierenartsen hebben bij het uitvoeren van een keizersnede of tal van andere ingrepen, is wat geluk nodig. Af en toe gebeurt het wel eens dat een vlot verlopen ingreep anders afloopt dan gehoopt.

Wanneer dergelijke onverwachte omstandigheden optreden, spreken we van

complicaties. Deze kunnen zich op verschillende manieren uiten. Voorbeelden van dergelijke complicaties zijn onder meer bloedingen, ontstekingen, shock maar ook verklevingen. Deze laatste vormen vooral een risico voor de latere vruchtbaarheid van het dier. Verklevingen of adhesies doen de fertiliteit in alle geval sterk verminderen door het ontstaan van bindweefsel rond de eierstok en ter hoogte van de eileiders.

Met een goed uitgevoerde techniek en ervaring van de chirurg kan veel voorkomen worden, maar mogelijkheden op complicaties zijn helaas nooit uit te sluiten. Een beetje geluk en vertrouwen in moeder natuur zijn onontbeerlijk voor het welslagen van een chirurgische ingreep.