



Aan de hand van praktijkvoorbeelden schrijven drie dierenartsen over ziekten in de melkveehouderij. Dierenarts Toon Meesters uit Roosendaal, Jef Laureyns, verbonden aan de Universiteit Gent (en dierenarts te Merelbeke) en Jan Dijkhuizen, werkzaam bij de Graafschap dierenartsen te Vorden, wisselen elkaar af bij een beschrijving van ziektebeeld tot behandeling.

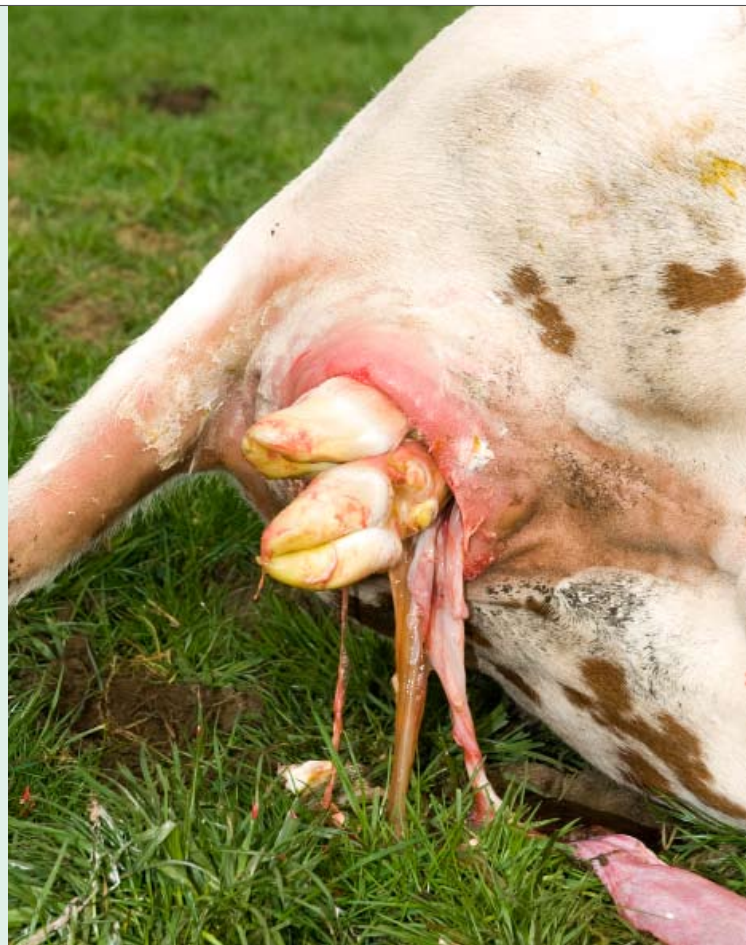## Vaginale bloeding als gevolg van afkalven in een te vette conditie

# Vet afkalven risicovol

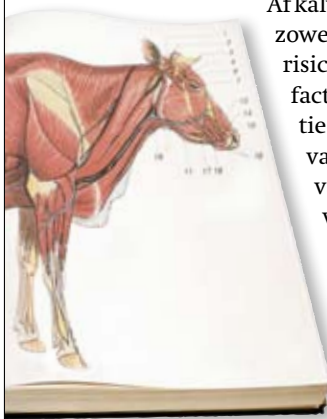
Ik kreeg een dringende oproep of ik onmiddellijk kon langskomen. In korte bewoordingen legde de veehouder me het probleem uit. De 28 maanden oude vaars in kwestie was met zware trekkracht verlost van haar kalf en verloor nu veel bloed uit de vagina. De opeenvolging van acties klonk bekend in de oren. Omdat ik niet zo ver uit de buurt was, adviseerde ik de veehouder alvast het gescheurde bloedvat in de vagina op te zoeken en de wond voorlopig met de hand dicht te knijpen.

Nog geen tien minuten later stond ik op het bedrijf. De roodbonte vaars lag op de grond en de veehouder klemde met zijn hand het bloedvat in de vagina af. Het dier zag er alert uit en de uier en spenen zagen nog mooi roze. De slijmvliezen rond het oog kleurden nog rood. Toen ik het van de veehouder wilde overnemen, merkte ik dat de koekoeksgaten van het dier uitpuilden en voelde ik ook veel vet in de vagina.

Nadat ik de wond had opgezocht, kneep ik deze met een tang dicht om vervolgens het bloedvat af te hechten. Na enkele pogingen om het bloedvat blind te sluiten, leek het bloeden gestopt. Ik controleerde nog even of er door het liggen geen gestold bloed in de baarmoeder was terechtgekomen. Dat bleek niet het geval: het bloeden was gestelpt. Door het bloedverlies was de vaars nu wel bleek in uier en spenen, de pols was verhoogd en de ademhaling was versneld. Ik gaf de veehouder het advies om het dier veel water te laten drinken en haar goed te observeren. Om infecties als gevolg van de wond en het inscheuren van de vagina tegen te gaan gaf ik het dier nog een antibioticuminjectie en adviseerde ik de veehouder dat nog enkele dagen voort te zetten. Vier uur later belde ik de veehouder op. Hij gaf aan dat de vaars stilaan begon op te knappen.



## De encyclopedie **vaginale bloeding**



Afkalven in een te vette conditie vormt zowel voor de koe als het kalf een extra risico op complicaties. Een extra risicofactor naast een ruime lichaamsconditie bij afkalven is een te snel verloop van het afkalfproces. Die combinatie van factoren kan bij de moeder een vaginale bloeding veroorzaken. Een vaginale bloeding treedt vooral op bij vaarzen.

Een vaginale bloeding kan voorkomen worden door vaarzen in elk geval niet te vet te laten afkalven. Het is belangrijk dat

vaarzen tijdens de drachtperiode een aangepast rantsoen krijgen, zodat ze in een gepaste conditie afkalven en de lactatie kunnen starten.

Ook het verloop van geboortehulp speelt een rol. Het is belangrijk het afkalfproces niet te forceren door het geboortekanaal geleidelijk aan op te rekken. Gebruik voldoende glijmiddel en rek het geboortekanaal met de hand op. Ga vervolgens afwisselend trekken en oprekken, zodat er langzamerhand meer ruimte komt in het bekken voor de passage van het kalf.

Verder is het belangrijk dat dieren in een schone en vers ingestrooide afkalfbox kunnen afkalven. In geval van complicaties tijdens of na het afkalfproces kan zo snel en efficiënt worden ingegrepen.