

Cavalier King Charles Spaniël

“Inventarisatie van de erfelijke aandoeningen”



**Stichting Dier & Recht
Oktober 2010**

Inhoudsopgave

Inhoudsopgave	2
Geschiedenis	3
Exterieurfok	4
Erfelijke aandoeningen.....	5
Chiari Malformatie / Syringomyelie	7
Mitraalklep Lekkage	8
Patella Luxatie	9
Oogaandoeningen.....	10
Primary Secretory Otitis Media.....	11
Heupdysplasie.....	12
Reverse Sneezing	13
Conclusie	14
Literatuur.....	15

Geschiedenis

De Cavalier King Charles Spaniël (CKCS) is directe afstammeling van de kleine 'Toy Spaniëls', die op vele schilderijen uit de 16e, 17e en 18e eeuw staan afgebeeld.¹ Hoewel de oorsprong onbekend is gaat men er van uit de grondslag ligt in Japan, gezien de genetische overeenkomsten met de Maltese en Japanse Spaniël. De Toy Spaniël werd gebruikt voor jachtpartijen met als taak wild op te stoten en vogels te laten opvliegen, zodat men ze kon afschieten. Eveneens waren de honden geliefd aan het hof. Koning Charles I regeerde vanaf 1600 en had een voorliefde voor de Spaniëls. Zijn zoon Koning Charles II (1630-1685) nam deze voorliefde over, waar de oorsprong van de naam ontstond; King Charles' Spaniëls. Deze King Charles Spaniël had een lange neus, zeer lange oren en was meestal zwart en bruin of zwart en wit.²



Afbeelding 1: King Charles II met zijn favoriete Spaniëls



Afbeelding 2: Koningin Victoria haar dagboek vertelde dat in 1837, dezelfde dag als haar kroning, ze thuis kwam om haar Cavalier King Charles Spaniël Dash in bad te doen

In het begin van de 18e eeuw kwamen de kortsnuitige honden, zoals de mopshond in de mode en werden hondenshows georganiseerd. Bij de King Charles Spaniël streefde men, onder invloed van de heersende mode, naar een korte snuit, hooggewelfde schedel en laag aangezette oren. Dit type werd rond 1850 door selectief fokken en inkruisen van andere rassen ook bereikt.

Jaren later ontstond er opnieuw interesse voor de langsnuitige Toy Spaniël. "Toen Mr. Roswell Eldridge, een Amerikaanse liefhebber van de ouderwetse 'Toy Spaniël', Engeland bezocht, was hij onaangenaam verrast omdat hij geen langsnuitige exemplaren kon vinden. Prompt probeerde hij hier wat aan te doen door op de Crufts Tentoonstelling in Londen een beloning van £ 25,= (in die tijd een klein kapitaal) uit te loven voor de beste reu en teef, die overeenkwamen met de exemplaren uit de tijd van Charles II."³ Om verwarring met de kortsnuitige te voorkomen, werd 'Cavalier' aan de naam toegevoegd en ontstond in 1928 de Cavalier King Charles Spaniël Club. Er werd een rasstandaard opgesteld, met als levend voorbeeld een hond van de voorzitter Mostryn Walker.⁴

¹ Dalziel, H (1897) Toy Spaniels In British Dogs: their varieties, history, characteristics, breeding, management, and exhibition. The Bazaar Office, 170, Strand, WC pp 394-406.

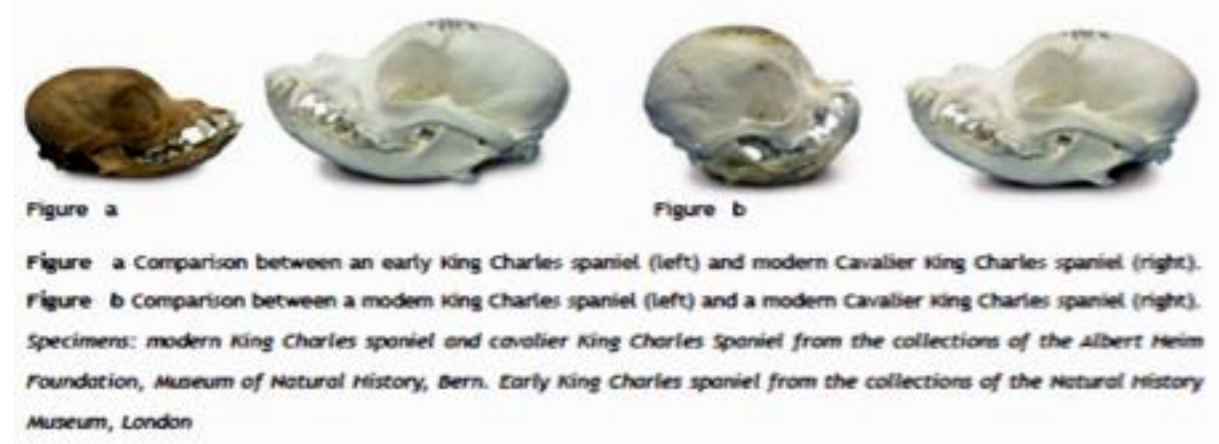
² Dury, W.D. (1903) British Dog: Their points, selection, and show preparation 3rd edn Eds L. Upcott Gill, Bazaar Buildings, Drury Lane (formerly 170, Strand) and Charles Scribner's Sons 153-158 Fifth Avenue pp 588-595.

³ Meister, C. (2001) Cavalier King Charles Spaniel. Edina: ABDO

⁴ Rusbridge, C. (2007) Chiari-like malformation and Syringomyelia in the Cavalier King Charles Spaniel. Utrecht: Universiteit Utrecht, pp 152.

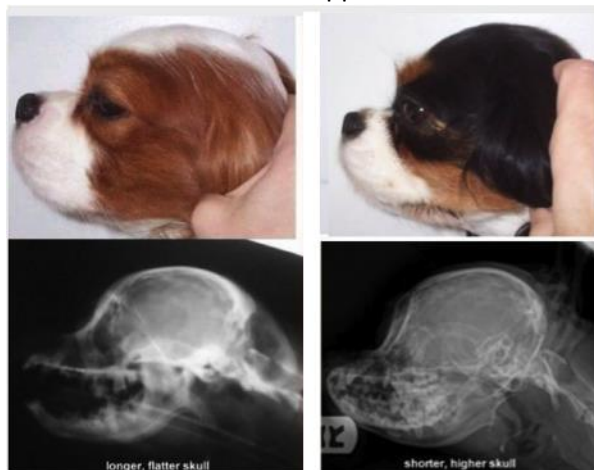Exterieurfok

Begin 20^{ste} eeuw werd door de Cavalier King Charles Spaniël Club, na kritiek op het uiterlijk van de kortsnuitige Toy Spaniëls, getracht de van oorsprong lange snuit te verkrijgen. Fokkers experimenteerden met andere rassen, dat resulteerde in de langsnuitige Cavalier King Charles Spaniël. Daaropvolgend werd in 1945 het ras door de Engelse Kennelclub erkend als apart ras, naast de King Charles Spaniël en werd het eerste nestje in Nederland in 1954 geboren.⁵



Afbeelding 3: Verandering in de vorm van de schedel van de Toy Spaniëls

Vergelijking van de rasstandaard uit 1904 met de huidige rasstandaard anno 2010, laat zien dat de rasstandaard aanzienlijk is veranderd. Vroeger werd de snuit vergeleken met de 'stop' van een Bulldog, tegenwoordig moet de voorsnuit schuin uitlopen naar de neuspunt. Daarnaast moesten de ogen vroeger uitpuilen, terwijl dat tegenwoordig is verboden. In 1904 moesten de oren laag aangezet zijn, terwijl hedendaagse oren hoog moeten zijn aangezet. De schedelvorm is mede hierdoor veranderd. Tevens het afkappen van de staart is tegenwoordig verboden.⁶



Afbeelding 4: Schedel jaren '70 – Schedel 2010

Zelfs vergelijking met de Cavalier King Charles Spaniël van 40 jaar geleden toont verschillen, zoals de bouw van de schedel. De lange platte schedel is veranderd naar een korte hoge schedel vanwege exterieureisen die worden gesteld aan het ras. Deze exterieure veranderingen van het ras worden als oorzaak gezien van hedendaagse erfelijke aandoeningen binnen het ras.⁷

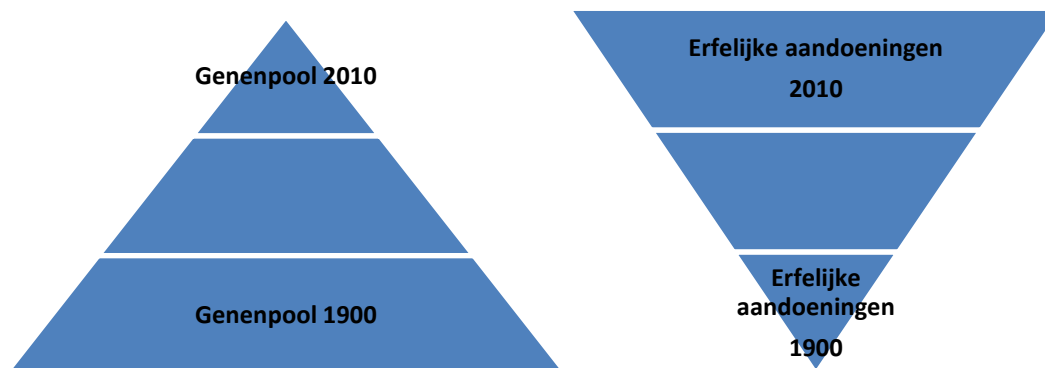
⁵ Cavalier Club Nederland (2008) Geschiedenis van de Cavalier King Charles Spaniël. Haarlo: Cavalier Club Nederland

⁶ Graaf van Bylandt, H.A. (1904) Hondenrassen deel III: Niet-jachthonden. Deventer.

⁷ Syringomyelia Inforportal Deatschland (2010) Syringomyelia & Episodic & Arnold Chiari Malformation, <http://www.syringomyelia.hack-webdesign.de>. Geraadpleegd 3 augustus 2010.

Erfelijke aandoeningen

Het Cavalier King Charles Spaniël ras stamt uit een zeer kleine populatie van slechts zes honden.^{8 9} Het huidige ras heeft een kleinere genenpool dan 15 jaar geleden en kan voornamelijk teruggevoerd worden tot een relatief kleine groep honden en hun nauw verwante afstammelingen. Het ras Cavalier King Charles Spaniël kent grote problemen met de gezondheid vanwege de kleine populatie waaruit het ras is gefokt.



Afbeelding 5: Relatie genenpool en erfelijke aandoeningen

Het uiterlijk van de vroegere King Charles Spaniël is, vergeleken met de Cavalier King Charles Spaniël, behoorlijk veranderd door specifieke exterieurfok.¹⁰ Wegens 'lijnteelt' is de genetische variatie afgenomen, wat resulteert in het overdragen van bepaalde erfelijke aandoeningen.¹¹ Naast 'normale' gezondheidsproblemen als heupproblemen, heeft het ras eveneens last van minder gewone aandoeningen, zoals Chiari Malformatie / Syringomyelie (CM/SM) en hartafwijkingen.

Het fokken uit een kleine genenpool en op exterieur in plaats van functioneren, heeft geleid tot erfelijke afwijkingen, zoals een te klein hoofd voor de hersenmassa (occipitale dysplasie en een te korte schedelbasis), patella-luxatie en afwijkingen aan de hartkleppen en ogen.^{12 13} Om deze erfelijke aandoeningen uit het ras te krijgen, moet men selecteren op honden die geen CM/SM of MR hebben wat vanwege de 'wijde verbreidheid' in de populatie, zou resulteren in een zeer kleine genenpool waarbij de kans op andere ziekten zeer groot is.¹⁴

⁸ Rusbridge, C. and Knowler, S.P. (2003) Hereditary aspects of occipital bone hypoplasia and syringomyelia (Chiari type I malformation) in cavalier King Charles spaniels. *Veterinary Record* 153:107–112.

⁹ Rusbridge, C. and Knowler, S.P. (2004) Inheritance of occipital bone hypoplasia (Chiari type I malformation) in Cavalier King Charles Spaniels. *Veterinary Intern Med.* 2004 Sep-Oct;18(5):673-8. Review.

¹⁰ Rusbridge, C. (2007) Chiari-like malformation and Syringomyelia in the Cavalier King Charles Spaniel. Utrecht: Universiteit Utrecht, pp 15.

¹¹ Peelman, L.J. (2009) Erfelijke afwijkingen bij de hond. Bilthoven: Euroscience.

¹² Uitzending Nova; Doorfokken van honden. NCRV: 11-04-2007

¹³ Muijsers, M., Gubbels, E.J. en Prins, P. (2000) Gezondheidsinventarisatie bij de Nederlandse Cavalier King Charles Spaniel populatie. W.K. Hirschfeldstichting.

¹⁴ Rusbridge, C. (2007) Chiari-like malformation and Syringomyelia in the Cavalier King Charles Spaniel. Utrecht: Universiteit Utrecht, pp 167.

Mandigers en Rusbridge beschrijven dit in een samenvatting van de dissertatie van Rusbridge als volgt:

“Cm/sm kan bij de CKCS worden teruggebracht tot twee vrouwelijke voorouders van direct na de tweede wereldoorlog. Deze twee honden komen uit een groep van honden die is gebruikt om uit de kortsnuitige King Charles Spaniël de ‘modernere’ CKCS te creëren. Over de vererving kan op dit moment nog weinig worden geschreven. Een simpele enkelvoudige autosomale vererving is het in ieder geval niet. Op basis van gegevens van vijfhonderd dna-monsters (van dieren waarvan ook de mri-status bekend was) konden met behulp van een genoomscan zes interessante regionen en zes geassocieerde chromosomen worden geïdentificeerd. Juist het veel voorkomen van cm/sm binnen deze populatie bemoeilijkt het identificeren van de afwijkende genen. Momenteel kijken onderzoekers met name naar lijders binnen andere populaties, in de hoop dat dit het identificeren van de betrokken genen vergemakkelijkt. De huidige fokadviezen voor de CKCS concentreren zich op het voor de fokkerij uitsluiten van honden die vroeg sm krijgen (dit wil zeggen voor de leeftijd van 2,5 jaar). Hierbij moeten eventuele potentiële fokdieren dus vooraf worden gescreend met behulp van een mri-scan. De huidige fokadviezen hebben met name als doel te voorkomen dat er ernstige lijders worden geboren en niet zo zeer de ziekte te elimineren. De CKCS kent enkele mogelijk erfelijke ziekten met als belangrijkste myxomateuze mitraalklep-dysplasie (lekkage van de linker boezemklep). De prevalentie daarvan is naar schatting minimaal 50 procent. Wanneer al deze ziekten tegelijkertijd in dezelfde vorm zouden worden bestreden, is het voorzetten van de populatie waarschijnlijk onmogelijk.”¹⁵

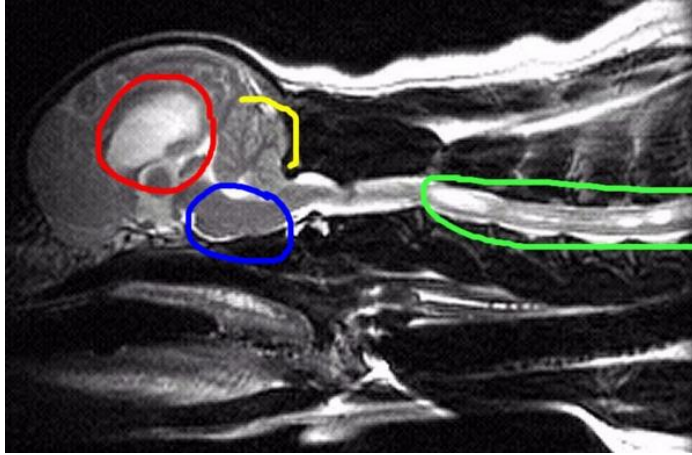
Anders gezegd: de genetische bronnen van erfelijke kwalen zijn zeer moeilijk op te sporen, juist omdat het niet gaat om uitzonderingen, maar omdat meer dan de helft van de honden er mee belast zijn. Selectief fokken op de ene afwijking geeft waarschijnlijk een grotere kans op het toenemen van andere afwijkingen. De fokadviezen proberen de ziekte niet te elimineren, alleen te voorkomen dat er veel ernstige lijders geboren worden (noot D&R: hetgeen overigens niet lukt). Mandigers en Rusbridge concluderen dat het elimineren van alle erfelijke ziekten bij de Cavalier King Charles Spaniël zeer waarschijnlijk leidt tot het einde van het ras.

¹⁵ Mandigers, P. en Rusbridge, C. (2009) Op Chiari lijkende malformatie- Syringomyelie bij de Cavalier King Charles Spaniël. In: Tijdschrift voor Diergeneeskunde. Deel 134; Aflevering 18; 15 september 2009 749

Chiari Malformatie / Syringomyelie

Omschrijving - [Video](#) -

Een veel voorkomende erfelijke aandoening is Chiari Malformatie / Syringomyelie (CM/SM) bij de Cavalier King Charles Spaniël. Door de exterieurfok ontstaat een te klein achterhoofdsbeen en daardoor een te klein achterhoofdsgat. Dit heet de Chiari Malformatie (CM) of misvorming. Dit betekent dat de schedelholte achter in de kop te klein is en dat de vloeistof die hersenen en ruggenmerg omspoelt, niet vrij kan circuleren. Deze vloeistof wordt in het ruggenmerg geperst waardoor een holte ontstaat en dit wordt Chiari Malformatie / syringomyelie (CM/SM) genoemd.¹⁶ De verdwering in de schedel als gevolg van de exterieurfok wordt als fout binnen het ras gezien door de Raad van Beheer, het centrale orgaan in de kynologie van Nederland.^{17 18}



Afbeelding 6: Syringomyelie bij de Cavalier King Charles Spaniël

De erfelijke aandoening CM/SM vindt zijn oorsprong bij een teefje, dat maar een nestje van twee nakomelingen had in 1959. Deze nakomelingen vormen de basis van honden die gebruikt zijn om vanuit de kortsnuitige King Charles Spaniël de 'moderne' CKCS te creëren en maakten deel uit van een relatief kleine selectie gebruikt door de belangrijkste fokkers uit de 60-er en 70-er jaren.¹⁹

Symptomen

De ontstane schade aan het ruggenmerg resulteert in typerende symptomen van deze aandoening, zoals krabben aan de oren. Het meest belangrijke en steeds terugkomend symptoom van CM/SM is pijn.²⁰ Deze pijn kan resulteren in kort tot langdurig keihard gillen (tot wel een uur) waarbij de hond dan wel aan het rennen slaat of een op een epileptiforme aanval lijkende bewegingen maakt.²¹

Percentages

Naar schatting heeft 95% van de populatie CM en zoveel als 50% heeft CM/SM, waarbij de fractie van aangedane honden toeneemt met de leeftijd.^{22 23}

¹⁶ Cross HR, Cappello R, Rusbridge C (2009) Chiari-like Malformation in Cavalier King Charles Spaniels: volumetric comparison, In Press

¹⁷ Raad van Beheer (2010) Concept Ras Specifieke Instructies (RSI). Amsterdam: Raad van Beheer, pp

¹⁸ Pups met gebreken of rastypische fouten mogen niet worden verkocht zonder dat de nieuwe eigenaar op de hoogte is gebracht van die gebreken of fouten en de eventuele consequenties daarvan.

¹⁹ Rusbridge, C. (2007) Chiari-like malformation and Syringomyelia in the Cavalier King Charles Spaniel. Utrecht: Universiteit Utrecht, pp 151.

²⁰ Lu, D., Lamb, C.R., Pfeiffer, M., Targett, P. (2003) Neurologic signs and results of magnetic resonance imaging in 40 Cavalier King Charles spaniels with chiari type I-like malformations. *Vet Rec.*2003:260–263.

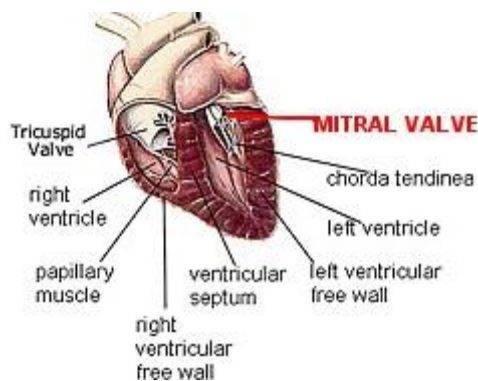
²¹ Rusbridge, C. (2007) Chiari-like malformation and Syringomyelia in the Cavalier King Charles Spaniel. Utrecht: Universiteit Utrecht, pp 91.

²² Rusbridge, C. and Knowler, S.P. (2004) Inheritance of occipital bone hypoplasia (Chiari type I malformation) in Cavalier King Charles Spaniels. *Veterinary Intern Med.* 2004 Sep-Oct;18(5):673-8. Review.

Mitraalklep Lekkage

Omschrijving - [Video](#) -

Mitraalklep lekkage (MR = mitraalklep lekkage = mitraalklep regurgitatie), ook wel Mitral Valve Disease, is een erfelijk hartklepprobleem en komt bij de Cavalier King Charles Spaniël zeer veelvuldig voor en kan zich al op relatief op jonge leeftijd (4/5 jaar oud) openbaren. De mitraalklep van het hart verdikt, waardoor de hartklep niet meer goed sluit en er lekkages ontstaan. Als deze klep niet meer goed sluit ontstaat er door deze lekkage een 'hartruis'. In plaats van het lichaam te voorzien van zuurstofrijk bloed, stroomt bij het pompen het lekkende bloed terug in de linkerboezem, waardoor er in het hart een overdruk ontstaat. Dit leidt tot achteruitgang van het hart, hartfalen en uiteindelijk de dood. De helft van alle Cavaliers van vijf jaar en nagenoeg alle Cavaliers van tien jaar hebben last van deze erfelijke aandoening. Indien een Cavalier lang genoeg leeft, ontwikkelt hij altijd deze aandoening. MR komt voor in alle bloedlijnen van Cavaliers in alle landen en wordt als verklarende factor gezien van het lage leeftijdsgemiddelde van zeven jaar. Het is een van de meest voorkomende doodsoorzaken van de Cavalier King Charles Spaniël.^{24 25 26}



Afbeelding 7: Mitraalklep Lekkage

Symptomen

Hoewel MR voorkomt in meerdere hondenrassen, ontwikkelen de symptomen zich vroeg en snel bij de Cavalier King Charles Spaniël. Over het algemeen leidt MR tot een verminderd uithoudingsvermogen, benauwdheid, kortademigheid, hoesten, ritmestoornissen, gewichtsverlies, flauwvallen en wanneer de hond volledig decompenseert sterfte.

Percentage

Hartruis komt voor bij 40,6% van de CKCS-populatie,²⁷ en tot bijna 100% bij honden van 10 jaar en ouder. 52% van de doodsoorzaken in de CKCS-populatie wordt veroorzaakt door hartproblematiek.²⁸

²³ Rusbridge, C. (2007) Chiari-like malformation and Syringomyelia in the Cavalier King Charles Spaniel. Utrecht: Universiteit Utrecht, pp 15.

²⁴ Haggstrom, J., Hansson, K., Kvarn, C., Swenson, L. (1992) Chronic valvular disease in the cavalier King Charles spaniel in Sweden Vet Rec 1992;131:549-53.

²⁵ Swenson, L., Haggstrom, J., Kvarn, C., Juneja, R.K. (2009) Relationship between parental cardiac status in Cavalier King Charles spaniels and prevalence and severity of chronic valvular disease in offspring J Am Vet Med Assoc 1996; 208:2009-12.

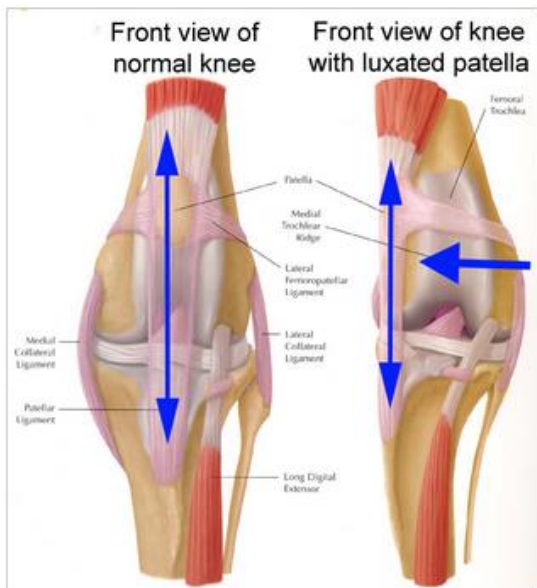
²⁶ Haggstrom, J., Duelund Pedersen H., Kvarn, C. (2004) New insights into degenerative mitral valve disease in dogs. Vet Clin North Am Small Anim Pract. 2004;34:1209-26, vii-viii.

²⁷ Chetboul, V., Tissier, R., Villaret, F. et al. (2004) Epidemiological, clinical, echo Doppler characteristics of mitral valve endocardiosis in Cavalier King Charles in France: a retrospective study of 451 cases (1995 to 2003). CanVet J 2004;45:1012-5.

Patella Luxatie

Omschrijving - [Video](#) -

Patella Luxatie is een gewrichtsafwijking waardoor de knieschijf van het kniegewricht afschuift. Normaal gesproken ligt de knieschijf in een kraakbeensleuf, bij Patella Luxatie is de sleuf ondiep en zit de aanhechting van de kniepees te ver naar binnen toe, waardoor de knieschijf naar binnenschiet. Deze aandoening wordt meestal waargenomen wanneer een pup vier tot zes maanden oud is. De meeste gevallen komen voor bij de vrouwelijke hondengroep. In deze groep komt Patella Luxatie 1,5 keer vaker voor dan bij de mannelijke groep.^{29 30}



Afbeelding 8: Aan de linkerkant een normale knie, aan de rechterkant Patella Luxatie

Symptomen

Symptomen van Patella Luxatie kunnen variëren van af en toe door de betreffende poot zakken tot permanente afwijkende loop, waarbij de dieren met de knieën naar buiten lopen. Dit resulteert in pijn of continue kreupelheid en pathologische veranderingen met betrekking tot de knieschijf en het kniegewricht.^{31 32}

Percentage

Patella Luxatie komt voor bij 20-30% van de CKCS-populatie.³³

²⁸ Bonnett, B.N., Egenvall, A., Hedhammar, Å., Olson, P. (2005) Mortality in over 350,000 Insured Swedish dogs from 1995–2000: I. Breed-, Gender-, Age- and Cause-specific Rates. *Acta Vet Scand.* 2005; 46(3): 105–120.

²⁹ Harasen, G. (2006) Patellar Luxation. *Can Vet J.* 2006; 47:817-818.

³⁰ Alam, M.R., Lee, J.I., Kang, H.S., et al. (2007) Frequency and distribution of patellar luxation in dogs. 134 cases (2000 to 2005). *Vet Comp Orthop Traumatol.* 2007;20:59-64.

³¹ L'Eplattenier, H., Montavon, P. (2002) Patellar luxation in dogs and cats: Pathogenesis and diagnosis. *Compend Contin Educ Pract Vet.* 2002;24:234–239.

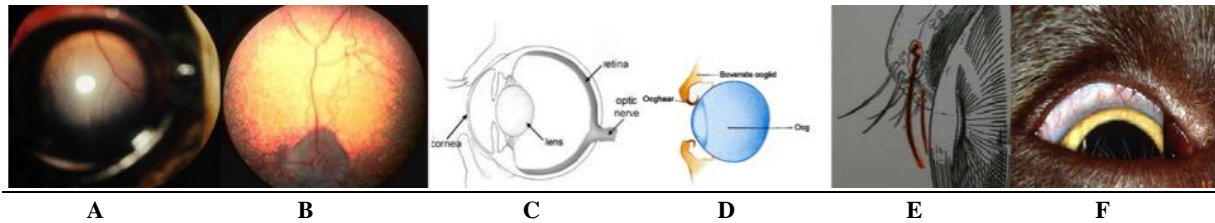
³² L'Eplattenier, H., Montavon, P. (2002) Patellar luxation in dogs and cats: Management and prevention. *Compend Contin Educ Pract Vet.* 2002;24:292–298.

³³ Cavalier Health Organisation (2007) Patellar Luxation in Cavaliers: Genetic and Degenerative. Orlando: Blenheim Company.

Oogaandoeningen

Omschrijving

Er zijn verschillende oogaandoeningen die voorkomen bij de Cavalier King Charles Spaniel. De belangrijkste zijn RD (retina dysplasie), PRA (progressieve retina atrofie) en cataract, maar ook entropion, distichiasis en aangeboren traanbuisafsluiting komen voor.^{34 35 36 37}



Afbeelding 9: Verschillende oogaandoeningen voorkomend bij de Cavalier King Charles Spaniel

Retina Dysplasie (A) is een aandoening waarbij de twee lagen van netvlies niet goed aan elkaar vastzitten, wat kan resulteren in beperking van het gezichtsvermogen.³⁸

Progressieve Retina Atrofie (B) is een netvliesafwijking, waarbij de retina (netvlies) degenereert, wat kan leiden tot nachtblindheid of totale blindheid.³⁹

Cataract (C) is een vertroebeling van de lens, waardoor capaciteit en transparantie van de lens afneemt.⁴⁰

Entropion (D) is een misvorming van de oogleden, waarbij deze aan de buitenrand naar binnen krullen, wat kan leiden tot blindheid.⁴¹

Distichiasis (E) is een aandoening waarbij enkele haren, of een rij of meerdere rijen haren op de boven- en/of onderooglidrand groeien, wat leidt tot wrijving van de ogen.⁴²

Aangeboren traanbuisafsluiting (F) is een afwijking waardoor het traanvocht over de lidrand van het oog loopt, wat traanstrepen veroorzaakt.⁴³

Symptomen

De symptomen bij de verschillende oogaandoeningen verschillen van irritatie van het oog tot staar of blindheid.⁴⁴

Percentage

Van de CKCS-populatie heeft 30% last van oogaandoeningen.⁴⁵

³⁴ Gough, A., Thomas, A. (2004) Breed Predispositions to Disease in Dogs & Cats. 2004; Blackwell Publ. 44-45.
Martin, C.L. (2005) Ophthalmic Disease in Veterinary Medicine. Manson Publ. 2005.

³⁵ Dodds, W.J., Hall, S., Inks, K. (2004) Guide to Congenital and Heritable Disorders in Dogs. A.V.A.R., Jan 2004, Section II(256).

³⁶ Narfstrom, K. Dubielzig, R.J. (1984) Posterior Lenticonus, Cataracts, and Microphthalmia: Congenital Defects in the Cavalier King Charles Spaniel. Small Animal Practice 25:669;1984.

³⁷ Crispin, S.M. (1986) Crystalline Stromal Dystrophy in the Cavalier King Charles Spaniel. Proc Am Coll Vet Ophthalmol 17:18, 1986.

³⁸ Mercer, J. (2008) Stem Cell Treatments of Mitral Valve Disease in Cavalier King Charles Spaniels. Vet-Medlink; p. 5

³⁹ Donald McGavin, M., et al. (2007) Pathologic Basis Veterinary Disease:2007;1403-1405.

⁴⁰ La Croix, N. (2008) Cataracts: When to refer. Top Companion Anim Med. 2008;23:46-50.

⁴¹ Brooks, D.E. Disorders of the Eyelids. Florida: University of Florida

⁴² Grahn, B.H., Wolfer, J. (1997) Diagnostic ophthalmology. distichiasis and uveal cysts. Can Vet J. 1997;38:391-392.

⁴³ Dekker, J., et al. (2001) De Cavalier King Charles Spaniel: Aanschaf, voeding, verzorging, gedrag, ziekte, voortplanting en nog veel meer:2001;59-62.

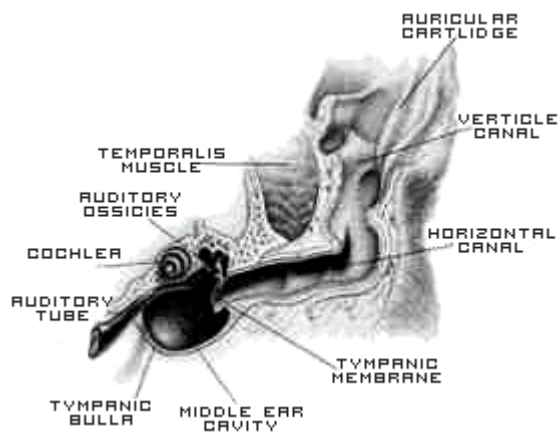
⁴⁴ Padgett, G.A. (1998) Control of Canine Genetic Diseases. Howell Book House 1998, pp. 198-199, 241.

⁴⁵ Genetics Committee (1999) Ocular Disorders Presumed to be Inherited in Purebred Dogs. A.C.V.O. 1999.

Primary Secretory Otitis Media

Omschrijving

Primary Secretory Otitis Media (PSOM) wordt gekenmerkt door accumulatie van slijm in het middenoor, waardoor de oorbuis gesloten is en er druk ontstaat die leidt tot uitstulping van het trommelvlies. Beide oren kunnen last krijgen van deze aandoening. PSOM wordt tegenwoordig steeds vaker gediagnosticeerd bij de Cavalier King Charles Spaniël.⁴⁶



Afbeelding 10: Ontwikkeling PSOM

Symptomen

De symptomen bestaan uit pijn rond het hoofd en nek, gezichtsverlamming, jeuk rond de oren, externe oorontsteking, gehoorverlies, vermoeidheid of een combinatie van de bovenstaande symptomen kan ook voorkomen. De symptomen komen overeen met Chiari Malformatie / Syringomyelie (CM/SM), vandaar worden deze soms verkeerd gediagnosticeerd.⁴⁷

Percentage

PSOM is bijna uitsluitend bij de CKCS-populatie aangetoond en komt bij 40% van de honden voor.⁴⁸

⁴⁶ Hayes, G.M., Friend, E.J., Jeffery, N.D. (2010) Relationship between pharyngeal conformation and otitis media with effusion in Cavalier King Charles spaniels. *Veterinary Record* (2010) 167, 55-58

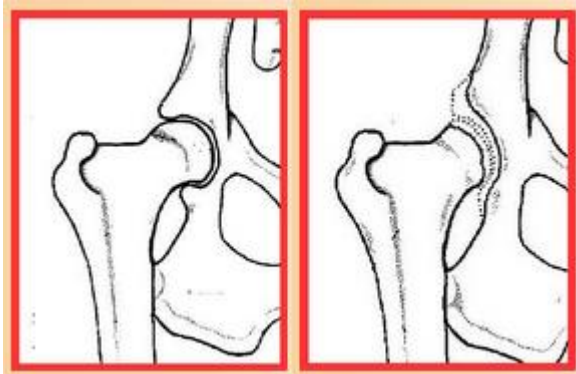
⁴⁷ Cavalier Health Organization (2010) Primary Secretory Otitis Media (PSOM) in the Cavalier King Charles Spaniel. Orlando: Blenheim Company.

⁴⁸ Rusbridge, C. (2004) Primary secretory otitis media in Cavalier King Charles spaniels. *J Small Anim Pract.* 2004 Apr; 45:222

Heupdysplasie

Omschrijving - [Video](#) -

Heupdysplasie (HD) is een genetische afwijking aan het heupgewricht bij honden waarbij een afwijkende vorm (=dysplasie) van het gewricht ontstaat. De gewrichtsdelen passen niet goed in elkaar, waardoor er instabiliteit in het gestel en slijtage van het kraakbeen ontstaat. Deze aandoening komt bij zeer veel hondenrassen voor. Sommige honden ondervinden hiervan ernstige hinder. Er zijn echter ook honden met meer of minder ernstige misvormingen van de heupgewrichten, die daarvan geen last lijken te hebben.⁴⁹



Afbeelding 11: Links normaal gewricht, rechts heupdysplasie

Naar aanleiding van een Heupdysplasie onderzoek wordt een hond vaak gekeurd op heupdysplasie naar internationale maatstaven. Uit deze beoordeling kan de mate van heupdysplasie worden bepaald die als voorwaarde kan gelden voor het fokken met bepaalde rassen.⁵⁰

Symptomen

De symptomen van Heupdysplasie variëren van mankheid tot pijn in de heupen.⁵¹

Percentage

Volgens onderzoek blijkt minstens 10 % van de CKCS-populatie heupdysplasie te hebben.⁵²

⁴⁹ Boer, L. de (2009) Heupdysplasie bij honden. Utrecht: Universiteit Utrecht.

⁵⁰ Raad van Beheer *Heupdysplasie-onderzoek bij de hond*. Amsterdam: Raad van Beheer

⁵¹ Coopma, F. (2007) Een kritische blik op heupdysplasie. Gent: Department of Medical Imaging, Faculty of Veterinary Medicine

⁵² Verschueren, A. (2005) Heupdysplasie bij kleine hondenrassen. Gent: Universiteit gent.

Reverse Sneezing

Omschrijving - [Video](#) -

Reverse Sneezing wordt veroorzaakt door een spasme van de keelspieren. De oorzaak hiervan is onbekend. Gedacht wordt aan een overprikkeling van het slijmvlies door bijvoorbeeld infecties. Reverse sneezing wordt gekarakteriseerd door een serie snelle, gewelddadige en luide ademhalingen. De borst en buikspieren trekken spastisch samen. Het inademen heeft dezelfde snelheid als niezen en wordt daarom omgekeerd niezen genoemd. Reverse sneezing wordt veroorzaakt door een irritatie van het slijmvlies in de keelholte boven het zachte gehemelte. Dit zorgt voor een soort kramptoestand van de spieren in de keelholte.⁵³

Symptomen

Het plotseling optreden van geforceerde inademingbewegingen door de neus die een snurkend geluid veroorzaken.⁵⁴

Percentage

Onbekend.

⁵³ Dekker, J., et al. (2001) De Cavalier King Charles Spaniel: Aanschaf, voeding, verzorging, gedrag, ziekte, voortplanting en nog veel meer:2001;59-62.

⁵⁴ Billen, F., Day, M.J., Clercx, C. (2006) Diagnosis of pharyngeal disorders in dogs: a retrospective study of 67 cases. Journal of Small Animal Practice Volume 47, Issue 3, pages 122–129

Conclusie

De kans dat een Cavalier King Charles Spaniël wordt gefokt zonder erfelijke aandoeningen is zeer klein. Recente studies tonen aan dat het fokken van honden zonder de aandoeningen Chiari Malformatie / Syringomyelie en Mitraalklep lekkage resulteert in een Cavalier King Charles Spaniël met een beperkte genenpool, die zeer vatbaar is voor nieuwe erfelijke aandoeningen. Het hoge percentage van Cavaliers dat lijdt aan deze twee erfelijke aandoeningen in combinatie met de huidige genenpool van de CKCS-populatie, is een vrijwel onomkeerbaar proces dat leidt tot een uiterst instabiel ras.

Aandoening	Percentage	Onderzoek	Jaar
CM/SM	95% / 50%	Rusbridge	2007
MR	40,6%	Bonnett et al.	2005
Patella Luxatie	20-30%	Cavalier Health Organisation	2007
Oogaandoeningen	30%	Genetics Committee	1999
PSOM	40%	Rusbridge	2004
Heupdysplasie	10%	Verschueren	2005

Afbeelding 12: Overzicht erfelijke aandoeningen Cavalier King Charles Spaniël

Om een oplossing te creëren voor de verregaande en bijkans onomkeerbare genenproblematiek zijn ingrijpende maatregelen noodzakelijk:

1. Met het ras Cavalier King Charles Spaniël stoppen of dit zelfs (laten) verbieden.
2. Een aanzienlijke hoeveelheid genetische variatie van andere honden, bij voorkeur niet rashonden, toe te laten tot het CKCS-ras.

Ook met de tweede maatregel verdwijnt het CKCS-ras als zodanig. Bovendien zullen er in een overgangsfase nog altijd veel erfelijke kwalen optreden. De eerste optie is daarom vanuit het oogpunt van dierenwelzijn en erfelijkheid het meest aannemelijk.

Maatregelen om de genetische variatie te verbeteren door het verbieden van inteelt sorteren geen effect, omdat ze het ras met alle erfelijke problemen in tact laten. De stamboeken openstellen met honden uit een ander land, blijkt in de praktijk ook geen verbeteringen te geven; dit omdat de honden in andere landen aan dezelfde kwalen leiden en omdat de genenpool ook internationaal gesproken heel klein is, bijvoorbeeld omdat er gestart werd met slechts zes honden,^{55 56} en de moderne Cavalier King Charles Spaniël slechts twee vrouwelijke voorouders heeft.⁵⁷

⁵⁵ Rusbridge, C. and Knowler, S.P. (2003) Hereditary aspects of occipital bone hypoplasia and syringomyelia (Chiari type I malformation) in cavalier King Charles spaniels. *Veterinary Record* 153:107–112.

⁵⁶ Rusbridge, C. and Knowler, S.P. (2004) Inheritance of occipital bone hypoplasia (Chiari type I malformation) in Cavalier King Charles Spaniels. *Veterinary Intern Med.* 2004 Sep-Oct;18(5):673-8. Review.

⁵⁷ Rusbridge C, Knowler P, Rouleau GA, Minassian BA and Rothuizen J. Inherited occipital hypoplasia/syringomyelia in the cavalier King Charles spaniel: experiences in setting up a worldwide dna collection. *J Hered* 2005; 96 (7): 745749.

Literatuur

- Alam, M.R., Lee, J.I., Kang, H.S., et al. (2007) Frequency and distribution of patellar luxation in dogs. 134 cases (2000 to 2005). *Vet Comp Orthop Traumatol.* 2007;20:59-64.
- Billen, F., Day, M.J., Clercx, C. (2006) Diagnosis of pharyngeal disorders in dogs: a retrospective study of 67 cases. *Journal of Small Animal Practice* Volume 47, Issue 3, pages 122–129
- Boer, L. de (2009) Heupdysplasie bij honden. Utrecht: Universiteit Utrecht.
- Bonnett, B.N., Egenvall, A., Hedhammar, Å., Olson, P. (2005) Mortality in over 350,000 Insured Swedish dogs from 1995–2000: I. Breed-, Gender-, Age- and Cause-specific Rates. *Acta Vet Scand.* 2005; 46(3): 105–120.
- Brooks, D.E. Disorders of the Eyelids. Florida: University of Florida
- Cavalier Club Nederland (2008) Geschiedenis van de Cavalier King Charles Spaniel. Haarlo: Cavalier Club Nederland.
- Cavalier Health Organisation (2007) Patellar Luxation in Cavaliers: Genetic and Degenerative. Orlando: Blenheim Company.
- Cavalier Health Organisation (2010) Primary Secretory Otitis Media (PSOM) in the Cavalier King Charles Spaniel. Orlando: Blenheim Company.
- Chetboul, V., Tissier, R., Villaret, F. et al. (2004) Epidemiological, clinical,echo Doppler characteristics of mitral valve endocardiosis in Cavalier King Charles in France: a retrospective study of 451 cases (1995 to 2003). *CanVet J* 2004;45:1012e5.
- Coopma, F. (2007) Een kritische blik op heupdysplasie. Gent: Department of Medical Imaging, Faculty of Veterinary Medicine.
- Crispin, S.M. (1986) Crystalline Stromal Dystrophy in the Cavalier King Charles Spaniel. *Proc Am Coll Vet Ophthalmol* 17:18, 1986.
- Cross HR, Cappello R. Rusbridge C (2009) Chiari-like Malformation in Cavalier King Charles Spaniels: volumetric comparison, In Press
- Dalziel, H (1897) Toy Spaniels In British Dogs: their varieties, history, characteristics, breeding, management, and exhibition. The Bazaar Office, 170, Strand, WC pp 394-406.
- Dekker, J., et al. (2001) De Cavalier King Charles Spaniël: Aanschaf, voeding, verzorging, gedrag, ziekte, voortplanting en nog veel meer:2001;59-62.
- Dodds, W.J., Hall, S., Inks, K. (2004) Guide to Congenital and Heritable Disorders in Dogs. A.V.A.R., Jan 2004, Section II(256).
- Donald McGavin, M., et al. (2007) Pathologic Basis Veterinary Disease:2007;1403-1405.
- Dury, W.D. (1903) British Dog: Their points, selection, and show preparation 3rd edn Eds L. Upcott Gill, Bazaar Buildings, Drury Lane (formerly 170, Strand) and Charles Scribner's Sons 153-158 Fifth Avenue pp 588-595.
- Genetics Committee (1999) Ocular Disorders Presumed to be Inherited in Purebred Dogs. A.C.V.O. 1999.
- Graaf van Bylandt, H.A. (1904) Hondenrassen deel III: Niet-jachthonden. Deveter.
- Grahn, B.H., Wolfer, J. (1997) Diagnostic ophthalmology. distichiasis and uveal cysts. *Can Vet J.* 1997;38:391-392.
- Hayes, G.M., Friend, E.J., Jeffery, N.D. (2010) Relationship between pharyngeal conformation and otitis media with effusion in Cavalier King Charles spaniels. *Veterinary Record* (2010) 167, 55-58
- La Croix, N. (2008) Cataracts: When to refer. *Top Companion Anim Med.* 2008;23:46-50.
- L'Eplattenier, H., Montavon, P. (2002) Patellar luxation in dogs and cats: Pathogenesis and diagnosis. *Compend Contin Educ Pract Vet.* 2002;24:234–239
- L'Eplattenier, H., Montavon, P. (2002) Patellar luxation in dogs and cats: Management and prevention. *Compend Contin Educ Pract Vet.* 2002;24:292–298.

- Gough, A., Thomas, A. (2004) Breed Predispositions to Disease in Dogs & Cats. 2004; Blackwell Publ. 44-45. Martin, C.L. (2005) Ophthalmic Disease in Veterinary Medicine. Manson Publ. 2005.
- Haggstrom, J., Hansson, K., Kwart, C., Swenson, L. (1992) Chronic valvular disease in the cavalier King Charles spaniel in Sweden *Vet Rec*1992;131:549-53.
- Haggstrom, J., Duelund Pedersen H., Kwart, C. (2004) New insights into degenerative mitral valve disease in dogs. *Vet Clin North Am Small Anim Pract.* 2004;34:1209-26, vii-viii.
- Harasen, G. (2006) Patellar Luxation. *Can Vet J.* 2006; 47:817-818.
- Lu, D., Lamb, C.R., Pfeiffer, M., Targett, P. (2003) Neurologic signs and results of magnetic resonance imaging in 40 Cavalier King Charles spaniels with chiari type I-like malformations. *Vet Rec.*2003:260–263.
- Mandigers, P. en Rusbridge, C. (2009) Op Chiari lijkende malformatie- Syringomyelie bij de Cavalier King Charles Spaniël. In: Tijdschrift voor Diergeneeskunde. Deel 134; Aflevering 18; 15 september 2009 749
- Meister, C. (2001) Cavalier King Charles Spaniel. Edina: ABDO
- Mercer, J. (2008) Stem Cell Treatments of Mitral Valve Disease in Cavalier King Charles Spaniels. *Vet-Medlink*; p. 5
- Muijsers, M., Gubbels, E.J. en Prins, P. (2000) Gezondheidsinventarisatie bij de Nederlandse Cavalier King Charles Spaniel populatie. W.K. Hirschfeldstichting.
- Narfstrom, K. Dubielzig, R.J. (1984) Posterior Lenticonus, Cataracts, and Microphthalmia: Congenital Defects in the Cavalier King Charles Spaniel. *Small Animal Practice* 25:669;1984.
- Padgett, G.A. (1998) Control of Canine Genetic Diseases. Howell Book House 1998, pp. 198-199, 241.
- Peelman, L.J. (2009) Erfelijke afwijkingen bij de hond. Bilthoven: Euroscience.
- Raad van Beheer (2010) Concept Ras Specifieke Instructies (RSI). Amsterdam: Raad van Beheer.
- RDA *Heupdysplasie-onderzoek bij de hond*. Amsterdam: RDA
- Rusbridge, C. (2007) Chiari-like malformation and Syringomyelia in the Cavalier King Charles Spaniel. Utrecht: Universiteit Utrecht.
- Rusbridge, C. and Knowler, S.P. (2004) Inheritance of occipital bone hypoplasia (Chiari type I malformation) in Cavalier King Charles Spaniels. *Veterinary Intern Med.* 2004 Sep-Oct;18(5):673-8. Review.
- Rusbridge, C. and Knowler, S.P. (2003) Hereditary aspects of occipital bone hypoplasia and syringomyelia (Chiari type I malformation) in cavalier King Charles spaniels. *Veterinary Record* 153:107–112.
- Rusbridge C, MacSweeney JE, Davies JV, Chandler K, Fitzmaurice SN, Dennis R, Cappello R, Wheeler SJ. (2000) Syringohydromyelia in Cavalier King Charles spaniels. *J Am Anim Hosp Assoc.* 2000 Jan-Feb;36(1):34-41.
- Swenson, L., Haggstrom, J., Kwart, C., Juneja, R.K. (2009) Relationship between parental cardiac status in Cavalier King Charles spaniels and prevalence and severity of chronic valvular disease in offspring *J Am Vet Med Assoc* 1996; 208:2009-12.
- Verschueren, A. (2005) Heupdysplasie bij kleine hondensrassen. Gent: Universiteit Gent.