

Longabcessen

Scherp vaak oorzaak van longaandoening

Aan de hand van praktijkvoorbeelden schrijven twee dierenartsen maandelijks over ziekten in de melkveehouderij. Dierenarts Toon Meesters (links), van dierenartsenpraktijk Visdonk uit Roosendaal, en Jef Laureyns (rechts), verbonden aan de Universiteit Gent, wisselen elkaar af bij een beschrijving van ziektebeeld tot behandeling.

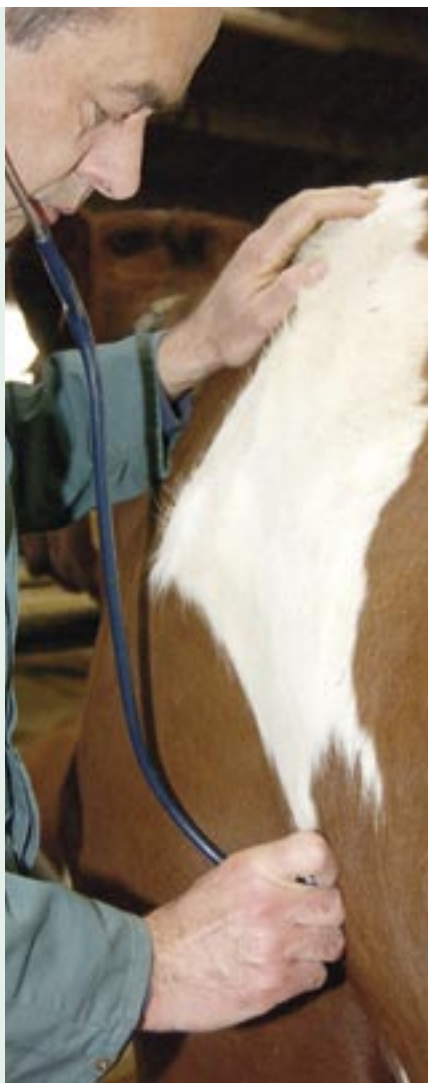Wanneer een koe een longontsteking heeft, is dat meestal een niet te verwaarlozen aandoening. In veel gevallen gaat het om longabcessen. De symptomen vallen niet op. De vooruitzichten op genezing zijn slecht. De oorsprong van de abcessen is heel verschillend.

In tegenstelling tot bij jongvee komen uitbraken van longontsteking door virussen en bacteriën niet voor bij koeien. Besmettingen met longworm in de wei vormen daar de enige uitzondering op. Een infectie met IBR kan massaal hoest en koorts veroorzaken bij koeien. In dat geval zijn enkel de bovenste ademhalingswegen aangetast en niet de longen.

Afwijkend longgeluid

Wanneer slechts één koe in de kudde af en toe hoest en te snel ademt, betekent dat vaak dat er zich één of meer abcessen in de longen bevinden. Het beeld van deze aandoening is niet erg duidelijk. De koe functioneert niet optimaal en is wat mager. Er valt geen of slechts geringe koorts waar te nemen.

Bij het beluisteren van de longen met de stethoscoop kan de dierenarts soms een afwijkend longgeluid vaststellen, meestal slechts op één long. Eventueel is ook een spoortje bloed in het neusslijm



waarneembaar. Deze kleine bloedingen ontstaan door aantasting van longbloedvatjes door de ontsteking rond het abces. Bloedonderzoek in het laboratorium kan meer zekerheid geven over de diagnose. Er is geen behandeling mogelijk.

De veehouder kan een koe met longabcessen het beste afvoeren. Haar melkproductie haalt nooit meer een optimaal niveau. De koe kan zelfs plots sterven na openbreken van het abces in de long of wanneer grote longbloedvaten rond het abces openbarsten en de koe doodbloedt.

Scherp aan de basis


Aan de slachtlijn zien vleeskeurders heel wat koeien met deze longabcessen. De oorsprong ervan is heel verschillend. Scherp in de netmaag is aangewezen als een belangrijke oorzaak. Wanneer een scherpe ijzerdraad of spijker de netmaag van de koe bereikt, ontstaat gevaar. Het scherpe voorwerp kan door de netmaagwand en het middenrif heen de long aanprikken en er een ontsteking veroorzaken.

Een andere belangrijke oorzaak is pensverzuring bij hoogproductieve koeien. Door de hoge krachtvoerhoeveelheden bevindt de pens van deze melkkoeien zich dikwijls in een verzuurde toestand. De zure pensinhoud vreet de penswand aan, waardoor kloofjes in deze wand ontstaan. Ziektekiemen die doorgaans niet door de pens heen kunnen, komen dan wel in de bloedbaan terecht en belanden in de lever. Daar vormen ze abcessen die via het bloed vanuit de lever naar de long kunnen uitzaaien.

Ook vanuit andere plaatsen in het lichaam kunnen abcessen uitgezaaid worden naar de longen. Voorbeelden van mogelijke bronnen zijn een verwaarloosde baarmoederontsteking, dikke hakken of een slepende uierontsteking.

Jef Laureyns, dierenarts te Merelbeke

De encyclopedie Longabcessen



Longabcessen zijn etterige gezwollen die de longen aantasten. Het ziektebeeld bij rundvee gaat meestal gepaard met abnormale longgeluiden. Bij het ontbreken daarvan is de aandoening klinisch moeilijk vast te stellen. Vermagering en een opvallende daling van de melkproductie zijn mogelijke symptomen.

De behandeling is vooral gericht op preventie van longabcessen. Het voorkomen van pensverzuring en een goede behandeling van ziekten als mastitis, dikke hakken en baarmoederontsteking helpen het ontstaan van de abcessen tegengaan.